

# METÁSTASE CERVICAL DE CARCINOMA EPIDERMÓIDE COM TUMOR PRIMÁRIO DESCONHECIDO

## METASTATIC SQUAMOUS CELL CARCINOMA TO THE NECK FROM AN OCCULT ORIGIN

Roberto Araújo Lima, TCBC-RJ<sup>1</sup>  
Jacob Kligerman, TCBC-RJ<sup>1</sup>  
Geraldo Matos de Sá, TCBC-RJ<sup>1</sup>  
Mauro Marques Barbosa, TCBC-RJ<sup>1</sup>  
Fernando Luiz Dias, TCBC-RJ<sup>1</sup>  
Bartolomeu de Melo Junior<sup>2</sup>

**RESUMO:** Revisamos nossa experiência com carcinoma epidermóide metastático (CEM) para o pescoço com tumor primário desconhecido com a intenção de evidenciar quando o tratamento radioterápico exclusivo ou o tratamento cirúrgico seguido de radioterapia teriam impacto positivo sobre a sobrevida. Este é um estudo retrospectivo de 54 pacientes com CEM tratados na Seção de Cirurgia de Cabeça e Pescoço do Hospital do Câncer/INCa entre 1986 e 1992. Quarenta e oito pacientes (89%) eram do sexo masculino, a idade média foi de 54 anos. Quarenta pacientes tinham metástase para linfonodos cervicais da cadeia jugular interna alta (nível 2). Utilizamos a classificação TNM da UICC de 1992 para estagiar os pacientes, onde oito pacientes foram classificados como N1, vinte como N2, 22 como N3, sendo que quatro pacientes permaneceram não classificados. Todos foram submetidos a endoscopia do trato aerodigestivo superior e raio X de tórax. Trinta e cinco pacientes foram submetidos a biópsia de aspiração com agulha fina. Trinta e oito pacientes tiveram tratamento com intenção curativa e 16 tiveram tratamento paliativo com radioterapia. Dos pacientes tratados com intenção curativa, dez foram submetidos a esvaziamento cervical e 28 tiveram tratamento exclusivo com radioterapia. Os 16 pacientes tratados com intenção paliativa foram excluídos dos cálculos de sobrevida e análise das recidivas. As recidivas cervicais foram analisadas usando o método do qui-quadrado, e as curvas de sobrevida foram comparadas usando-se o teste de Wilcoxon. A biópsia aspirativa com agulha fina alcançou o diagnóstico em 85% dos casos. Oito pacientes (15%) apresentaram metástase à distância. O tumor primário foi identificado subsequente em 9% dos pacientes. Dezoito pacientes (64%) tratados com radioterapia exclusiva tiveram recidivas no pescoço, e três pacientes (33%) tratados com cirurgia + radioterapia tiveram recidivas no pescoço. ( $p=0,05$ ) Os pacientes classificados como N2/N3 tratados com cirurgia + radioterapia tiveram melhores resultados do que os tratados com radioterapia exclusiva (respectivamente  $p=0,05$  e  $p=0,09$ ). Os pacientes N1 tiveram melhor sobrevida livre de doença do que os pacientes N2/N3 (respectivamente  $p=0,007$  e  $p=0,007$ ). A sobrevida livre de doença em cinco anos foi de 69% para os pacientes N1, 11% para os pacientes N2 e 15% para os pacientes N3. A sobrevida livre de doença para todos os estágios foi de 28%. A biópsia aspirativa com agulha fina é um bom meio para diagnóstico e deve ser usada rotineiramente.

**Unitermos:** Metástase cervical; Primário desconhecido; Carcinoma epidermóide.

### INTRODUÇÃO

A presença de linfonodo metastático no pescoço é o sintoma principal em cerca de 12% dos pacientes com câncer da cabeça e pescoço. O tumor primário pode permanecer oculto após uma cuidadosa avaliação em cerca de 5% dos pacientes com linfonodo cervical clinicamente positivo.<sup>1</sup>

As metástases cervicais de carcinoma epidermóide primário oculto acontecem em 2% dos casos de câncer da cabeça e pescoço.<sup>2</sup> Os resultados do tratamento, seja com a radioterapia ou com a cirurgia + radioterapia, são reservados na maioria dos casos.

Em nossa instituição tivemos 54 casos de pacientes com metástase cervical de carcinoma epidermóide com tumor

1. Titular da Seção de Cirurgia de Cabeça e Pescoço do Hospital do Câncer – INCa.

2. Residente R3 da Seção de Cirurgia de Cabeça e Pescoço do Hospital do Câncer – INCa.

Recebido em 13/5/98

Aceito para publicação em 4/10/99

Trabalho realizado na Seção de Cirurgia de Cabeça e Pescoço do Hospital do Câncer – INCa – Rio de Janeiro.

primário desconhecido. Nosso propósito foi determinar em que situações a cirurgia ou a cirurgia complementada pela radioterapia apresentariam melhor controle local da doença e que fatores influenciariam adversamente o prognóstico.

## MATERIAL E MÉTODOS

Neste estudo retrospectivo revisamos os prontuários de 54 pacientes com carcinoma epidermóide metastático no pescoço com tumor primário desconhecido, tratados na Seção de Cirurgia de Cabeça e Pescoço do Hospital do Câncer/INCa, Rio de Janeiro, entre 1986 e 1992.

Seis pacientes (11%) eram do sexo feminino e 48 (89%) do sexo masculino. A média de idade foi de 54 anos (intervalo de 19 a 86). Quarenta pacientes (74%) tinham metástases em linfonodos da cadeia jugular alta (nível 2). Figura 1.

Os pacientes foram estadiados segundo a classificação TNM da UICC de 1992: oito pacientes foram classificados como N1, vinte como N2, e 22 como N3. Quatro pacientes permaneceram não classificados.

Todos os pacientes foram submetidos ao exame físico de rotina completo da cabeça e pescoço, consistindo de ectoscopia, oroscopia, laringoscopia, e cavoscopia. Como complementação do exame de rotina todos os pacientes foram submetidos a endoscopia do trato aerodigestivo superior e raio X de tórax. Em busca do tumor primário e de acordo com a suspeita clínica, submetemos 15 pacientes à esofagoscopia, dez à tomografia computadorizada, oito à cintilografia, seis à ultra-sonografia e seis à broncoscopia.

Durante a primeira consulta submetemos 35 dos pacientes (85%) a biópsia aspirativa com agulha fina.

Onze pacientes tiveram biópsia excisional e 15 foram submetidos a biópsia incisional em outra instituição.

Trinta e oito pacientes de vários estágios foram tratados com intenção curativa, e 16 pacientes classificados como N3 apresentaram massa cervical inoperável, sendo tratados paliativamente com radioterapia. Dez pacientes foram tratados com esvaziamento cervical, sendo nove complementados com radioterapia pós-operatória. O tipo de cirurgia foi esvaziamento cervical radical modificado em dois pacientes e esvaziamento cervical radical em oito. A técnica do esvaziamento

cervical radical modificado incluiu a manutenção de uma ou mais das três estruturas normalmente ressecadas com o esvaziamento cervical radical clássico (nervo espinhal, m. esternocleidomastóideo, veia jugular interna). Quarenta e quatro pacientes foram tratados com radioterapia exclusiva, inclusive os 16 casos com intenção paliativa.

Analisamos as recidivas cervicais usando o método do qui-quadrado comparando as duas modalidades de tratamento (cirurgia + radioterapia e radioterapia exclusiva). As diferenças na sobrevida livre de doença foram comparadas usando-se o teste de Wilcoxon.

## RESULTADOS

O melhor método para o diagnóstico foi a biópsia aspirativa com agulha fina, que foi positiva em 85% dos casos.

Onze pacientes tiveram biópsia excisional ou ressecção dos linfonodos, sendo complementada por radioterapia exclusiva em nove e por cirurgia mais radioterapia em dois casos. Sete pacientes (73%) deste grupo estavam vivos e sem doença no momento deste estudo, sendo que seis destes foram tratados com radioterapia exclusiva após a biópsia (Tabela 1).

Tabela 1

Influência das biópsias excisionais no controle local da doença		
Estágio	Ressecção linfonodo (s) Biópsia excisional	S/controle da doença
N1	2/8	-
N2	3/20	1 (33%)
N3	4/22	3 (75%)
Ñ Classificados	2/4	-

Onze (17%) pacientes apresentaram metástase à distância, quatro em pulmão, três em cérebro, três em ossos e um em fígado, sendo que todos estes pacientes morreram com a doença.

O tumor primário foi descoberto subsequentemente em cinco (9,4%) pacientes, dois em hipofaringe, um em pulmão, um na laringe supraglótica, e um em nasofaringe. O paciente que teve o primário descoberto na laringe foi submetido a laringectomia total e estava vivo e sem doença até o momento deste estudo.

Dezoito pacientes (64%) tratados com radioterapia exclusiva não obtiveram controle local da doença, e três pacientes (33%) tratados com cirurgia mais radioterapia tiveram recidivas cervicais ( $p=0.05$ ). Tabela 2

O tempo médio de seguimento (*follow-up*) foi de 22 meses. Os pacientes classificados como N2/N3 apresentaram melhor controle local quando tratados com cirurgia complementada por radioterapia, quando comparados aos tratados com radioterapia exclusiva e intenção curativa, respectivamente  $p=0,05/p=0,04$ . Os pacientes classificados como N1 não tiveram diferenças significativas, comparando-se os tratados com radioterapia exclusiva e cirurgia. (Tabela 3).

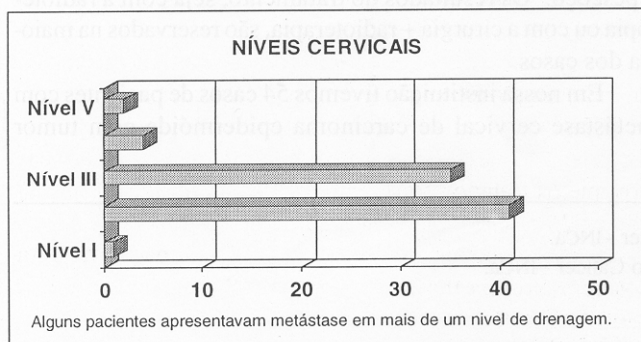


Figura 1 – Incidência de metástase cervical por nível de drenagem

Tabela 2

Impacto das opções de tratamento no índice de recidivas cervicais

Tratamento	n	%	p*
Cirurgia + rxt	3/10	33	0,07
rxt (curativa)	18/28	64	

\* Fisher's exact test

Tabela 3

Impacto das opções de tratamento nas recidivas comparadas por estágio. (Um paciente foi submetido a esvaziamento cervical sem complementação terapêutica por radioterapia)

	N 1			N 2			N 3		
	n	%	p*	n	%	p*	n	%	p*
Cirurgia + Rxt	1/3	33	0,6	0/3	0	0,05	1/3	33	0,04
Rxt	2/4	50		12/27	71		18/19	95	

\* Fisher's exact test (Quatro pacientes não classificados com duas recidivas locais)

Quando comparamos a sobrevida livre de doença dos pacientes N1/N2 e N1/N3, notamos uma sobrevida significativamente melhor nos pacientes N1 (respectivamente  $p=0,007$  e  $p=0,007$ ). (Figura 2). As diferenças de sobrevida livre de doença em pacientes N2/N3 não foram significativas.

A sobrevida livre de doença em cinco anos foi de 69% para os pacientes N1, 11% para os N2 e 15% para os N3. A sobrevida livre de doença em cinco anos para todos os estágios foi de 29%. (Figura 3)

## DISCUSSÃO

Um dos mais valiosos métodos para se determinar o diagnóstico de linfonodo metastático no pescoço é a punção aspirativa com agulha fina. Esta técnica permite o diagnóstico em um tempo razoável, normalmente em 24 horas, e pode ser utilizada na sala de atendimento no momento da primeira consulta. Pode ainda ser repetida se a primeira aspiração não levou ao diagnóstico citológico. Usamos este método em 41 pacientes, dos quais o diagnóstico foi alcançado em 85% dos casos. Em quatro casos notamos a discordância entre o diagnóstico citológico e o histopatológico.

Nossa rotina diagnóstica em pacientes que apresentam linfadenopatia cervical inclui um completo exame da cabeça e pescoço, e, se o tumor primário não é identificado, nós procedemos à biópsia aspirativa com agulha fina (PAF). Shaha<sup>3</sup> tem a mesma rotina e conseguiu o diagnóstico em 97% dos casos. Outros<sup>2</sup> sugerem que a PAF determine a extensão e a direção a ser tomada na solicitação de outros exames para o diagnóstico e que a PAF pode também ser de utilidade para se estabelecer o diagnóstico citológico.

Onze de nossos pacientes foram submetidos a biópsia excisional (resseção do linfonodo) seguida por radioterapia

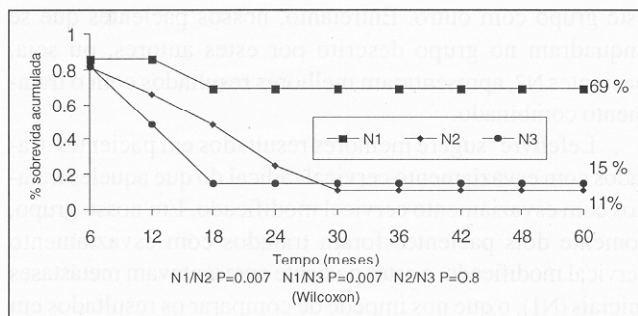


Figura 2 – Sobrevida livre de doença comparada por estágio da doença.

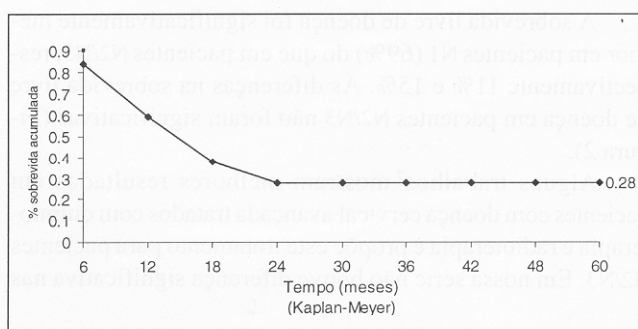


Figura 3 – Sobrevida global

como tratamento exclusivo ou cirurgia mais radioterapia complementar, e 67% estavam vivos sem doença; alguns trabalhos<sup>4,5</sup> mostram bons resultados, maiores que 90%, em pacientes com pequenos linfonodos cervicais metastáticos tratados com biópsia excisional seguida de radioterapia complementar. Entretanto, não pudemos comparar o grupo de pacientes que foi submetido a biópsia excisional seguida de radioterapia complementar com o grupo da biópsia excisional mais esvaziamento cervical, pois a grande maioria dos pacientes esvaziados teve a radioterapia como tratamento complementar.

O sítio de metástase à distância mais comum no carcinoma epidermóide da cabeça e pescoço é o pulmão, sendo a metástase óssea considerada rara.<sup>6</sup> Em nosso estudo tivemos três casos de metástase para pulmão e três para ossos, não confirmando estes dados.

Cinco pacientes de nosso grupo que tiveram o sítio primário descoberto subsequentemente morreram com a doença; estes dados estão de acordo com a literatura, que mostra um pior prognóstico para este grupo de pacientes.<sup>1,7-10</sup>

Em nosso estudo, os pacientes tratados com cirurgia mais radioterapia tiveram menor incidência de recidivas cervicais dos que os tratados com radioterapia exclusiva, embora tenham tido apenas *borderline* significativos (Tabela 1). Alguns trabalhos<sup>6,11</sup> sugerem melhores resultados em pacientes tratados com cirurgia mais radioterapia, sobretudo em casos de metástase cervical maior que 3 cm ou em mais de uma área do pescoço. Infelizmente, somente um de nossos pacientes foi tratado com cirurgia exclusiva e não pudemos comparar

este grupo com outro. Entretanto, nossos pacientes que se enquadram no grupo descrito por estes autores, ou seja, pacientes N2, apresentaram melhores resultados com o tratamento combinado.

Lefebvre<sup>6</sup> sugere melhores resultados em pacientes tratados com esvaziamento cervical radical do que aqueles tratados com esvaziamento cervical modificado. Em nosso grupo, somente dois pacientes foram tratados com esvaziamento cervical modificado, e estes paciente apresentavam metástases iniciais (N1), o que nos impede de comparar os resultados em termos de melhor resultado, já que os pacientes submetidos a esvaziamento cervical radical eram todos casos avançados N2 ou N3.

A sobrevida livre de doença foi significativamente melhor em pacientes N1 (69%) do que em pacientes N2/N3, respectivamente 11% e 15%. As diferenças na sobrevida livre de doença em pacientes N2/N3 não foram significativas (Figura 2).

Alguns trabalhos<sup>7</sup> mostram melhores resultados em pacientes com doença cervical avançada tratados com quimioterapia e radioterapia e propõe este tratamento para pacientes N2/N3. Em nossa série não houve diferença significativa nas

sobrevidas livres de doença entre pacientes N2 e N3, ao contrário de algumas séries<sup>12</sup> que mostram sobrevida de 40% para pacientes N2 e 19% para pacientes N3.

A maioria do estudos mostra sobrevida livre de doença entre 35% e 45% em cinco anos,<sup>1,6,11</sup> outros<sup>13,14</sup> sugerem melhores resultados, 66% a 74%. Em nossa série de pacientes obtivemos uma sobrevida livre de doença de 28%; este baixo índice pode ser explicado pelo grande número de pacientes em estágios avançados de doença, muitos dos quais submetidos a biópsias incisionais fora de nossa instituição.

Podemos concluir que pacientes com linfonodos cervicais metastáticos menores que 3 cm (N1) apresentam a mesma sobrevida se tratados com radioterapia ou com esvaziamento cervical, e que os pacientes N2/N3 devem ser tratados, quando possível, com esvaziamento cervical seguido de radioterapia complementar. Entretanto, é necessário um estudo prospectivo multiinstitucional para se avaliar o impacto real das opções terapêuticas na sobrevida livre de doença.

Concluimos também que a biópsia com agulha fina alcança o diagnóstico na maioria dos casos e deve ser o método preferido para o diagnóstico de pacientes que apresentem linfonodos cervicais suspeitos.

## ABSTRACT

*We reviewed our experience with metastatic squamous cell carcinoma (MSCC) to the neck from an occult origin in order to assess whether radiotherapy alone or radiotherapy plus surgery improved the local control of disease. This retrospective study reviewed 54 patients with MSCC treated in our service between 1986 and 1992. Six patients (11%) were female and 48 patients (89%) male. The mean age were 54 years old. Forty patients (74%) had metastasis to level 2. Using the TNM classification of UICC 1992, 8 patients were classified as N1, 20 patients as N2, 22 patients as N3, and 4 patients were unclassified. All patients underwent upper aero-digestive endoscopy and chest X-ray. Thirty-five patients (85%) had fine-needle aspiration biopsy, 11 patients had excisional biopsy and 15 underwent incisional biopsy elsewhere. Thirty-eight patients were treated for cure and 16 patients had palliative treatment with radiotherapy. Ten patients were underwent neck dissection and 28 patients radiotherapy alone. Sixteen patients were treated with radiotherapy and palliative intention and were excluded from the survival and local failure analysis. Neck failure was analyzed using the X<sup>2</sup> methods, comparing the modalities of treatment (surgery plus rxt, rxt alone), and the differences on diseases free survival were analyzed using the Wilcoxon signed rank test. Fine-needle biopsy made the diagnosis in 85.3% of the patients. Eight patients (15%) had distant metastasis. Primary carcinomas were identified subsequently in 5 patients (9.4%) Eighteen patients (64%) treated with radiotherapy alone had neck recurrences, 3 patients (33%) treated with surgery + radiotherapy had neck failures, (P=0.05). Control of the neck was better in patients N2 and N3 treated with surgery plus radiotherapy, respectively p=0.05 and p=0.09. Comparing the diseases free survival of N1/N2 patients and N1/N3 patients, the patients staged as N1 had significant better survival (respectively p=0.007 and p=0.007). The five-year disease free survival was 69%, 11%, 15% for N1/N2/N3 patients, respectively. Disease free survival was 28% for all stages. The fine-needle biopsy was a good method for diagnosis. Control of the neck was better in patients classified as N2 and N3 treated with surgery plus radiotherapy.*

**Key Words:** Neck metastasis; Unknown primary; Squamous cell carcinoma.

## REFERÊNCIAS

1. Marcial-Vega VA, Cardenes H, Perez CA, et al – Cervical metastases from unknown primaries: radiotherapeutic management and appearance of subsequent primaries. *Int J Radiat Oncol Biol Phys* 1990; 19:919-928.
2. Rice DH, Spiro RH – Metastatic carcinoma of the neck, primary unknown. Rice DH, Spiro RH – *Current Concepts in Head & Neck Cancer*. The American Cancer Society 1989;127 - 133.

3. Shaha A, Webber C, Marti J – Fine-needle aspiration in the diagnosis of cervical lymphadenopathy. *Am J Surg* 1986;152:420-423.
4. Mendenhall WM, Million RR, Bova NJ – Analysis of time-dose factors in clinically positive neck nodes treated with irradiation alone in squamous cell carcinoma of the head and neck. *Int J Radiat Oncol Biol Phys* 1984;10:639-643.
5. Parsons JT, Million RR, Cassisi NJ – The influence of excisional biopsy of metastatic neck nodes on the management of head and neck cancer. *Int J Radiat Oncol Biol Phys* 1985;11:1.447-1.454.
6. Lefebvre J, Coche-Dequeant B, Van JT, et al – Cervical lymph nodes from an unknown primary tumor in 1990 patients. *Am J Surg* 1990; 160:443-446.
7. De Braud F, Heilbrun LK, Ahmed K, et al – Metastatic squamous cell carcinoma of an unknown primary localized to the neck. Advantages of an aggressive treatment. *Cancer* 1989; 64:510-515.
8. Spiro RH, DeRose G, Strong EW – Cervical node metastasis of occult primary. *Am J Surg* 1983;146:441-446.
9. Talmi YP, Wolf GT, Hazuka M, et al – Unknown primary of the head and neck. *The Journal of Laryngology and Otology* 1996; 110: 353-356.
10. Colletier PJ, Garden AS, Morrison WH, et al – Postoperative radiation for squamous cell carcinoma metastatic to cervical lymph nodes from an unknown primary site: outcomes and patterns of failures. *Head & Neck* 1998;20:674-681.
11. Glynne-Jones EGT, Anand AK, Young TE, et al – Metastatic carcinoma in the cervical lymph nodes from an occult primary: a conservative approach to the role of radiotherapy. *Int J Radiat Oncol Biol Phys* 1990;18:289-294.
12. Maulard C, Housset M, Brunel P, et al – Postoperative radiation therapy for cervical lymph nodes metastases from an occult squamous cell carcinoma. *Laryngoscope* 1992;102:884-890.
13. Coster JR, Foote RL, Olsen KD, et al – Cervical nodal metastasis of squamous cell carcinoma of unknown origin: indications for Withholding Radiation Therapy. *Int J Radiat Oncol Biol Phys* 1992; 23:743-749.
14. Harper CS, Mendenhall WM, Parsons JT, et al – Cancer in neck nodes with unknown primary site: role of mucosal radiotherapy. *Head & Neck* 1990;12:463-469.

**ENDEREÇO PARA CORRESPONDÊNCIA**

Dr. Roberto Araújo Lima  
Rua Real Grandeza, 139/606-Botafogo  
22281-030 – Rio de Janeiro – RJ  
E-mail: rlima@inca.org.br