

VALOR PROGNÓSTICO DA INVASÃO DE CARTILAGEM NO CÂNCER DE LARINGE

PROGNOSTIC VALUE OF CARTILAGE INVASION IN LARYNGEAL CANCER

Terence Pires de Farias, TCBC- RJ¹
Fernando Luiz Dias, TCBC-RJ²
Geraldo Matos de Sá, TCBC-RJ³
Roberto Araújo Lima, TCBC-RJ¹
Andrei Leonardo Freitas de Oliveira⁴
Antônio Sampaio Bem Neto⁴

RESUMO: Objetivo: Avaliar o valor prognóstico da invasão de cartilagens (tireóide, cricóide) no câncer de laringe, com relação à sobrevida livre de doença. **Método:** Foi realizada uma análise retrospectiva de 102 pacientes com câncer de laringe atendidos no período de 1992 a 1994 no Hospital do Câncer – INCA/MS-RJ, que foram divididos em quatro grupos: pacientes com tumores T3N0M0, estágio III (excluídos os pacientes com tumores T3N1M0); T4N0M0 (com invasão tumoral de cartilagem do laringe sem extravasamento); T4N0M0 (com extravasamento neoplásico pelo compartimento laríngeo); e pacientes com linfadenopatia cervical metastática (T3N2-3/T4N1-2-3). Foram realizadas curvas de sobrevida para cada grupo e comparada a diferença de sobrevida entre estes grupos, utilizando o método de Kaplan-Meier. O valor da significância estatística da diferença de sobrevida dos quatro grupos foi avaliado pelo método de Wilcoxon-Gehan. **Resultados:** Os pacientes que apresentaram apenas invasão tumoral de cartilagem de laringe, sem extravasá-la (T4N0M0), se comportam como os pacientes com tumores T3N0M0, sem diferença estatística com relação à sobrevida ($p=0,36$). Os que apresentam apenas invasão neoplásica de cartilagens de laringe (T4N0M0) tiveram melhor prognóstico com relação à sobrevida, do que aqueles com extravasamento neoplásico pelo compartimento laríngeo (T4N0M0) ($p=0,02$). A presença de linfonodos metastáticos foi o fator que apresentou maior impacto adverso no prognóstico com relação à sobrevida ($p=0,002$). **Conclusão:** Os achados deste estudo questionam a validade da atual classificação TNM em estadiar tumores T4N0M0 de laringe. Novos estudos, com uma casuística maior, são necessários para que os resultados obtidos sejam corroborados.

Descritores: Neoplasias laríngeas; Laringectomia; Cartilagem cricóide; Proeminência laríngea; Prognóstico.

INTRODUÇÃO

A UICC (União Internacional Contra o Câncer) classifica (1998) os tumores de laringe com invasão de cartilagens como tumores T4, estágio IV. Al-

guns autores^{1,2} recomendam radioterapia complementar ao tratamento cirúrgico, quando há invasão tumoral das grandes cartilagens do laringe (cricóide, tireóide), já que esta invasão de cartilagem implicará em um efeito adverso com relação ao prognóstico dos pacientes.

1. Titular de Cirurgia de Cabeça e Pescoço do Instituto Nacional de Câncer INCA MS-RJ; Professor de Cirurgia de Cabeça e Pescoço da PUC-RJ.
2. Chefe da Seção de Cirurgia de Cabeça e Pescoço do Instituto Nacional de Câncer INCA MS-RJ; Professor Doutor de Cirurgia de Cabeça e Pescoço da PUC-RJ.
3. Titular de Cirurgia de Cabeça e Pescoço do Instituto Nacional de Câncer INCA MS-RJ; Professor de Cirurgia de Cabeça e Pescoço da PUC-RJ / Universidade Souza Marques-RJ.
4. Graduando do 6º ano de Medicina da Universidade Gama Filho.

Recebido em 31/01/2003

Aceito para publicação em 28/07/2003

Trabalho apresentado como requisito parcial para obtenção do Título de Especialista em Cirurgia de Cabeça e pescoço pela PUC-RJ, Novembro de 2000.

Nossa hipótese é a de que a invasão neoplásica das cartilagens do laringe, sem extravasá-la, não terá impacto negativo na sobrevida livre de doença em pacientes com carcinoma epidermóide de laringe, o que contraria as recomendações da UICC, com sua classificação TNM (1998).

Para comprovar esta hipótese, foi realizada uma análise retrospectiva de prontuários de pacientes com câncer avançado de laringe, com relação à sobrevida livre de doença destes pacientes.

MÉTODO

Foram analisados, retrospectivamente, 102 prontuários médicos de pacientes com carcinoma epidermóide do laringe, estadios III e IV, atendidos na Seção de Cirurgia de Cabeça e Pescoço do Instituto Nacional de Câncer, INCA/MS, Rio de Janeiro, no período de 1992 a 1994.

Esta foi uma pesquisa aleatória, em que foram selecionados quatro grupos: pacientes portadores de tumor T3N0M0, estadios III, tratados com cirurgia (laringectomia total mais esvaziamento bilateral dos níveis II, III e IV do pescoço) - foram excluídos os pacientes estadiados como T3N1M0 (também estadios III); o segundo grupo incluiu aqueles classificados como T4N0M0, unicamente pela invasão de cartilagem do laringe (tireóide ou cricóide), sem extravasamento do compartimento laríngeo por doença neoplásica. O terceiro compreendeu os pacientes com tumores T4N0M0, assim classificados devido ao extravasamento neoplásico além dos limites laríngeos, seja para orofaringe, traquéia, cartilagens, musculatura cervical, partes moles do pescoço, glândula tireóide, osso ou pele; e o quarto compreendeu pacientes com tumores T3N2-3M0 ou T4N1-2-3M0, tratados com laringectomia total associada ao esvaziamento cervical bilateral (lateral dos níveis II, III ou IV, radical modificado ou radical clássico) e radioterapia complementar.

Todos os pacientes eram virgens em relação ao tratamento e sem tumores sincrônicos ou simultâneos. Os que tinham margens comprometidas após ressecção da peça cirúrgica foram excluídos. Analisamos individualmente cada grupo, traçamos curvas de sobrevida e fizemos uma comparação entre os quatro grupos. O tempo médio de seguimento foi de 37 meses.

Os métodos estatísticos utilizados foram o de Kaplan-Meier, para análise da sobrevida e o de

Wilcoxon-Gehan, para avaliar o valor da significância estatística da diferença de sobrevida dos quatro grupos em estudo. A significância estatística foi dada com $p \leq 0,05$.

RESULTADOS

Dos 102 pacientes estudados, 15 (14,7%) eram do sexo feminino e 87 (85,3%) do sexo masculino. A idade variou entre 38 e 83 anos, com média igual a 58 anos. Em 93% dos casos os pacientes eram tabagistas, enquanto que o etilismo foi evidente em 90% dos pacientes estudados.

Com relação ao estadiamento, 20,6% dos pacientes eram do estadios III (T3N0M0 = 21 casos), enquanto que 79,4% eram do estadios IV (Tabela 1). A estratificação dos pacientes nos quatro grupos está representada na Tabela 2. Todos os pacientes se submeteram a tratamento cirúrgico (laringectomia total com esvaziamento cervical bilateral dos níveis II, III e IV ou radical modificado ou radical clássico) associado à radioterapia complementar. Vinte por cento dos pacientes desenvolveram fístula faringo-cutânea como complicação pós-operatória, enquanto que 16,7% foi a incidência de infecção da ferida operatória.

A incidência de segundo tumor primário foi de 8%, sendo esôfago e pulmão as regiões anatômicas mais frequentemente acometidas com incidência de 3% cada um, e boca e mediastino, cada um com 1% de incidência.

Metástase à distância foi evidente em 9% dos casos, o pulmão foi o mais freqüente (6%), seguido

Tabela 1 - Distribuição dos casos estudados de acordo com a Classificação TNM (UICC).

TNM	Frequência	%
T3N0M0	21	20,6
T3N2aM0	1	1,0
T3N2cM0	1	1,0
T3N3M0	2	2,0
T4N0M0	54	52,9
T4N1M0	5	4,9
T4N2bM0	8	7,8
T4N2cM0	9	8,8
T4N3M0	1	1,0
TOTAL	102	100

Tabela 2 - Sobrevida em 36 meses, de acordo com os quatro grupos em estudo, tratados com laringectomia total, esvaziamento cervical e radioterapia complementar.

VARIÁVEL	SOBREVIDA EM 36 MESES (%)
T3N0M0	80
Invasão de cartilagem (T4N0M0)	89
Extravasamento laríngeo (T4N0M0)	59
Linfonodo positivo	48

de metástase cutânea (2%), fígado e ossos, respondendo cada um por 1% dos casos.

O tempo médio de seguimento foi de 37 meses. Neste período, 89% dos pacientes que tinham tumor com invasão de cartilagem de laringe estavam vivos e sem evidência de doença, 59% dos pacientes também T4N0M0, mas que tinham tumor com extravasamento do compartimento laríngeo por doença neoplásica estavam vivos; 80% dos pacientes estadiados como T3N0M0 e 48% dos pacientes com metástase cervical estavam sem evidência de doença (Tabela 2). O método estatístico Kaplan-Meier foi utilizado para o cálculo destas curvas de sobrevida.

Temos, portanto, quatro grupos com quatro curvas de sobrevida diferentes. Para avaliar o impacto da invasão de cartilagens de laringe pelo carcinoma epidermóide, fizemos uma comparação individual entre estas quatro curvas de sobrevida e utilizamos o método de Wilcoxon-Gehan para avaliar sua significância estatística (Gráficos 1 a 4).

DISCUSSÃO

As estruturas de inserção do ligamento vocal têm grande importância clínica na disseminação de carcinomas, os quais podem acometer este tecido conectivo e atingir o esqueleto tireoidiano. Contrariando a opinião de Kirchner e Carter³, o ligamento vocal não é uma barreira à disseminação de tumores.^{4,5} O crescimento de tumores em uma direção ventral vai ser possível pela ausência de pericôndrio ou periosteio na inserção do tecido conectivo do ligamento vocal no esqueleto tireoidiano.

O suprimento sanguíneo do esqueleto da comissura anterior está altamente relacionado com a idade e com mudanças estruturais sexuais e hormônio dependentes⁶

Em um estado cartilaginoso, o esqueleto da comissura anterior é avascular. A ossificação da cartilagem tireoidiana, dura em média, 25 anos. Com o início da osteogênese, vasos derivados da corda vocal vão invadir o esqueleto ósseo da comissura anterior. A ossificação e a vascularização vão ser importantes fatores que influenciarão a invasão de tumores no esqueleto tireoidiano.⁷

Os primeiros conceitos de barreiras e compartimentos foram propostos por Tucker⁸ em 1961. Os tumores teriam algumas barreiras à sua disseminação como a membrana quadrangular e o cone elástico.

Uma vez invadido, o espaço pré-epiglótico (de Broyer) por um tumor, este pode facilmente infiltrar glândulas mucosas nas fenestrações da fibrocartilagem epiglótica. Seu tecido fibroso, porém,

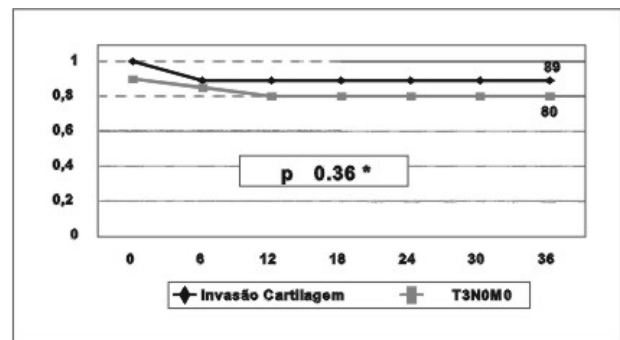


Gráfico 1 - Curvas de sobrevida em 36 meses dos pacientes T4N0M0 com invasão de cartilagem e dos pacientes T3N0M0. Método Wilcoxon Gehan.

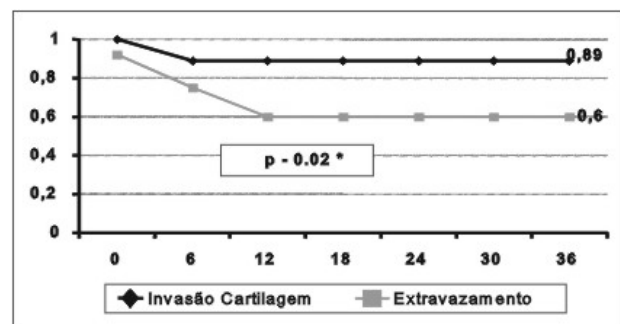


Gráfico 2 - Curvas de sobrevida em 36 meses dos pacientes T4N0M0 (com extravasamento neoplásico do compartimento laríngeo) e dos pacientes T4N0M0 com invasão de cartilagem. Método Wilcoxon Gehan.

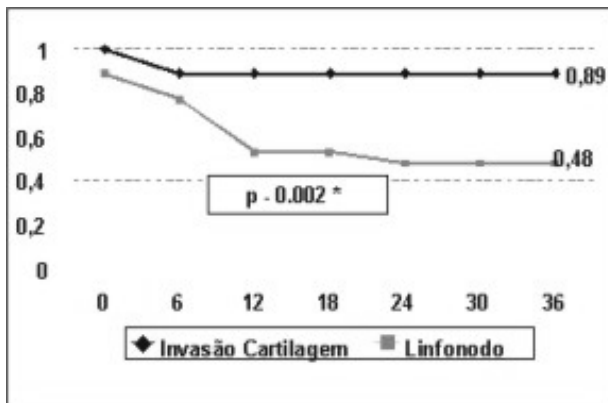


Gráfico 3 - Curva de sobrevida em 36 meses dos pacientes T3N2-3 e T4N1-2-3 e dos pacientes T4N0M0 com invasão de cartilagem. Método Wilcoxon Gehan.

pode funcionar como um septo, dificultando a disseminação tumoral de um lado para o outro, ou para o espaço paraglótico, segundo os estudos de Lam & Wong.⁹

Em um estudo de 154 laringes¹⁰ (laringectomias totais, realizadas para tratamento do câncer do laringe), 80 (51,9%) apresentaram invasão do espaço pré-epiglótico; 62% tinham ou invasão do orofaringe, ou de músculos pré-laríngeos e quase 60% eram transglóticos. O autor concluiu que estes espaços funcionam como barreiras até certo ponto, e que, de acordo com o volume tumoral e com a infiltração destas regiões (supraglótica e pré-epiglótica), em função da rica drenagem linfática, explica-se a alta taxa de metástase linfática.

O esqueleto da cartilagem tireoidiana, quando ossificado, é mais facilmente invadido por tumor. A cartilagem é mais resistente à invasão, em razão de vários mecanismos, como a produção do fator angiogênico antitumor (TAF) e a anticolagenase. Os padrões de ossificação do laringe irão se correlacionar com áreas mais facilmente invadidas por tumor. Assim, as áreas com deficiência em pericôndrio, como a comissura anterior, terão facilidades de disseminação tumoral.^{7,11,12}

A maioria dos trabalhos que mostram os mecanismos de invasão tumoral tem sido feitos por Carter *et al.*¹³ A erosão da cartilagem é realizada pelos osteoclastos locais sob ação das prostaglandinas E2 (PGE2), produzidas por ação tumoral em macrófagos locais. Também será mediado por interleucina-1, independente da PGE2.

O tumor induz à produção de colagenase e fator angiogênico antitumor, os quais são antagonizados pela cartilagem. A produção de

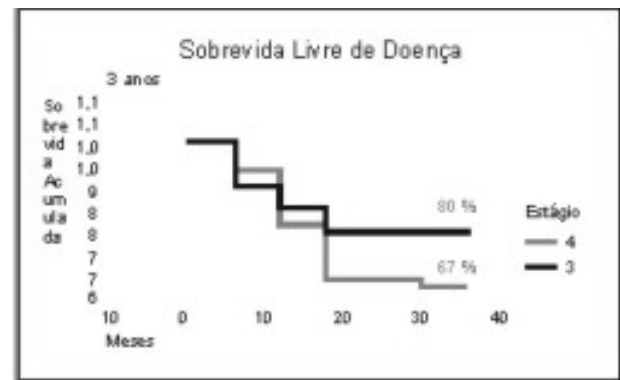


Gráfico 4 - Curva de sobrevida livre de doença em 36 meses dos pacientes estadio III e IV. Método Kaplan Meyer.

fosfatase alcalina também vai fazer parte da patogênese da invasão tumoral. Recentes estudos têm demonstrado que a invasão de cartilagem pode ser realizada através de células ácido-fosfatase-tartrato resistentes. A radiação pode aumentar a população de osteoclastos, sendo também importante fator na invasão de cartilagem.^{14,15}

Gregor *et al.*¹⁰ comprovam, através de estudos com tetraciclina, que, quando o tumor se aproxima bastante do esqueleto cartilaginoso, há um aumento na taxa de ossificação, o que vai facilitar a invasão tumoral (pela reabsorção óssea mediada por PGE2). O tumor vai estimular a produção de fosfatase alcalina que estimula a osteoblastose. Através de estudos com ultravioleta e tetraciclina, pôde-se observar a fosfatase alcalina hidrolizando o pirofosfato, o que redundava em atividade osteoblástica, resultando em conversão de cartilagem para osso.

Em resumo, o caminho mais fácil de disseminação tumoral é a membrana cricotireóidea. A invasão da cartilagem tireoidiana é principalmente na glote, geralmente em cartilagem ossificada ou em áreas de deficiência de pericôndrio, como na comissura anterior. Os mecanismos que vão induzir a fase osteoblástica terão um importante papel na patogênese da invasão de cartilagem de laringe pelos tumores malignos (carcinoma epidermóide), em razão de que o laringe ossificado é mais facilmente invadido por osteoclastos (ativados por PGE2 e interleucina-1).

É crescente, em todo o mundo, o questionamento da Classificação TNM (1998), em se tratando de câncer do laringe. Existem muitas particularidades no câncer de laringe não especificadas nesta classificação, que afetarão adversamente o prognósti-

co desses pacientes, ocasionando um estadiamento inadequado e, como conseqüência, um tratamento radicalmente exagerado ou um subtratamento.

Peters *et al.*¹⁶, no MD Anderson Hospital, enfatizam a arbitrariedade que existe em diferentes critérios para se classificar um tumor no laringe. Por exemplo: existem quatro critérios na categoria T3: corda vocal fixa, invasão do espaço pré-epiglótico, invasão da parede medial do seio piriforme ou da região pós-cricóide. Porém, esses quatro critérios não têm o mesmo valor prognóstico, nem tampouco a mesma significância terapêutica. Um tumor supraglótico com invasão do espaço pré-epiglótico pode ser tratado com uma laringectomia supraglótica, enquanto que um tumor com corda vocal fixa, na maioria das vezes, será tratado com laringectomia total. Ambos são tumores T3, com radicalidades diferentes no tratamento e com prognósticos também distintos.¹⁶

Com relação ao tipo de tratamento, se radioterápico ou cirúrgico, existem divergências na interpretação e importância dadas à classificação TNM pelo radioterapeuta ou pelo cirurgião. Rodney Million¹⁷ ressalta a importância do volume tumoral (sendo melhor referência do que o tamanho). Em recente trabalho¹⁷ por ele realizado na Universidade da Flórida, destacou a relevância da tomografia computadorizada (TC) no estadiamento desses tumores. Os tumores com melhores índices de radiocurabilidade seriam aqueles menores que 6cm cúbicos (cc). Essencial, neste estudo é determinar se há ou não esclerose ou invasão de cartilagens do laringe pelo tumor. Se há esclerose da cartilagem, visto pela TC, há uma chance de 30 a 50% de invasão da cartilagem. Aqueles pacientes com câncer de laringe que apresentam tumores menores que 3,5 cc, sem esclerose, ou com esclerose

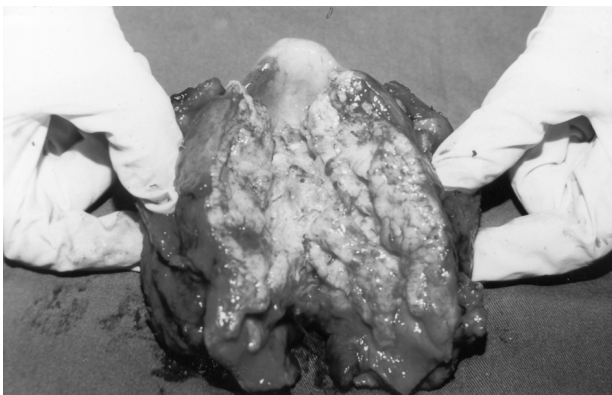

Figura 1 - Tumor de grandes dimensões com extravasamento tumoral do compartimento laríngeo, estadiado como T4N0M0.

discreta da cartilagem, irão responder bem à radioterapia em 85 a 90% dos casos.

Bridger *et al.*¹⁸ enfatizam a importância de subdividir o grupo T2 em T2a e T2b, em que T2b teria a mobilidade da corda vocal bastante diminuída. A conclusão é que, desta forma, ele pode selecionar melhor o tratamento: na sua casuística, a radioterapia foi eficiente nos tumores T1 e T2a (extensão subglótica), não tendo bons resultados com os tumores T2b (diminuição da mobilidade da corda vocal), invasão de comissura anterior (T1b) e invasão de ventrículo.

Pode-se observar como está cada vez mais difícil se estadiar de forma precisa o câncer de laringe. Com a evolução dos meios diagnósticos, conclui-se que muitos tumores são estadiados clinicamente de forma errônea, exatamente pela falta de recursos para que esse estadiamento possa ser efetivado (um dos pré-requisitos para uma boa classificação é que ela possa ser reprodutível em diversas instituições, com trocas de informações sem ambigüidade). Necessita-se de videolaringoscopia (exame melhor realizado quando se associa à estroboscopia, em que se pode visualizar melhor o padrão mucoso ondulatório da corda vocal, muito importante na distinção de tumores T1 e T2), tomografia computadorizada e/ou ressonância magnética. Recentemente vêm sendo também utilizadas a ultrassonografia endolaríngea e a endoscopia de contato.^{19,20,21}

Ao avaliar os nossos dados, observamos quatro grupos distintos de pacientes com câncer de laringe, com prognósticos e sobrevida diferentes. Não temos como enquadrar em um mesmo estadiamento, um paciente que por exemplo se submeteu a uma laringectomia supracricóide, devido a um tumor pequeno de comissura anterior, a um paciente com um imenso tumor que extravasa todo o compartimento laríngeo (Figuras 1 e 2). O que nos leva a concluir que:

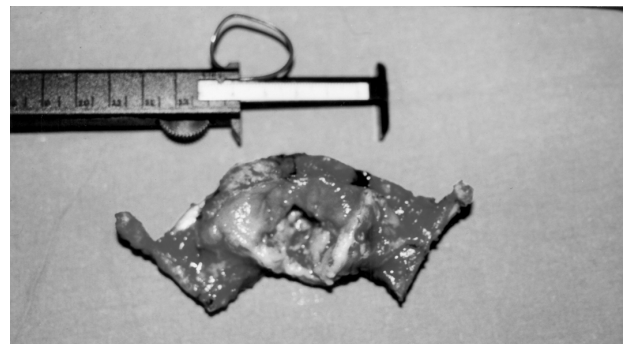

Figura 2 - Tumor estadiado pré-operativamente como T1_bN0M0 e que após análise histopatológica, confirmou-se a invasão neoplásica da cartilagem tireóide, sendo re-estadiado como T4N0M0. (Peça cirúrgica, produto de uma laringectomia supracricóide).

Pacientes com tumores T4 N0 M0, com invasão tumoral de cartilagem de laringe, sem extravasá-la, tiveram comportamento biológico semelhante aos pacientes com tumores T3 N0 M0, sem diferença estatisticamente significativa entre estes dois grupos ($p=0,36$).

Pacientes com tumores T4 N0 M0, com invasão tumoral de cartilagens de laringe, sem extravasá-la, apresentaram prognóstico melhor ($p=0,02$) do que aqueles pacientes com tumores T4 N0 M0 que tinham doença neoplásica extravasada pelo compartimento laríngeo.

A invasão de cartilagem de laringe, por carcinoma epidermóide, não teve impacto adver-

so na sobrevida livre de doença destes pacientes.

A presença de linfadenopatia cervical metastática foi o fator que apresentou o maior impacto adverso no prognóstico ($p=0,002$) dos pacientes com câncer de laringe.

Os achados desta pesquisa questionam a validade da atual classificação TNM, proposta pela UICC, em estadiar os tumores T4 N0 M0 de laringe, onde se considera a invasão tumoral da cartilagem de laringe como fator adverso no prognóstico dos pacientes com câncer de laringe. Novos estudos, com uma casuística maior, são necessários para que os resultados obtidos sejam corroborados.

ABSTRACT

Background: To evaluate the prognostic value of the cartilage invasion (thyroid, cricoid) in laryngeal cancer, in relation to disease free survival period. **Method:** Examination was made of the charts of 102 patients with cancer of the larynx treated at the INCA/MS-RJ Cancer Hospital between 1992 and 1994. These patients were divided into 4 groups: those having T3N0M0 stage III tumors (excluding patients with T3N1M0); those having T4N0M0 (with tumoral invasion of laryngeal cartilage without extralaryngeal spread); those having T4N0M0 (with neoplastic spread through the laryngeal compartment); and those having metastatic cervical lymphadenopathy (T3N2-3/T4N1-2-3). Survival rate curves were drawn for each group and the survival rate differences between the groups were compared using the Kaplan-Meier method. The value of statistical significance were calculated using the Wilcoxon-Gehan method. **Results:** Those patients who presented with tumoral invasion of laryngeal cartilage without neoplastic spread, behaved like those with T3N0M0 tumors, with no statistical survival rate difference ($p=0,36$). Patients who had neoplastic invasion of the laryngeal cartilage (T4N0M0) had a better prognostic than those with extra laryngeal neoplastic spread (T4N0M0) ($p=0,02$). The presence of metastatic lymph nodes was the main adverse factor affecting prognosis ($p=0,002$). **Conclusion:** The findings of this study call into question the validity of the present TNM classification in the staging of T4N0M0 laryngeal tumors. New studies, based on a larger number of cases, are needed to corroborate our results.

Key Words: Laryngeal neoplasms; Laryngectomy; Cricoid cartilage; Thyroid cartilage; Prognosis.

REFERÊNCIAS

1. Fagan JJ, Tolley NS – Clinico-pathological correlation of T3 glottic carcinomas. Clin Otolaryngol, 1994, 19(6):532-536.
2. Yuen A, Medina JE, Goepfert H, et al. - Management of stage T3 and T4 glottic carcinomas. Am J Surg, 1984, 148(4):467-472.
3. Kirchner JA, Carter D - Intralaryngeal barriers to the spread of cancer. Acta Otolaryngol, 1987, 103(5-6):503-513.
4. Tillman BN, Paulsen FP, Werner JA - Structure of the anterior commissure with regard to invasion of cancer. Laryngeal Cancer, 1994, 6(1):219-223.
5. Paulsen F, Tillmann B - Functional and clinical anatomy of the posterior insertion of the human vocal ligament. Eur Arch Otorhinolaryngol, 1997, 254(9-10):442-448.
6. Andrea M - Vasculature of the anterior commissure. Ann Otol Rhinol Laryngol, 1981, 90(1 Pt 1):18-20
7. Gregor RT - Anatomical patterns of spread of laryngeal cancer. Laryngeal Cancer, 1990, 6(2):224-228.
8. Tucker G – Barriers to the spread of laryngeal cancer. Ann Otol Rhinol Laryngol, 1961, 70:910-921.
9. Lam KH, Wong J - The preepiglottic and paraglottic spaces in relation to spread of carcinoma of the larynx. Am J Otolaryngol, 1983, 4(2):81-91.