

# TÉCNIGRAMAS DE CIRURGIA. SIGMÓIDO-COLECTOMIA ESQUERDA COM LINFADENECTOMIA PRÉ-AÓRTICA E PÉLVICA

ARY FRAUZINO PEREIRA

---

*Foi Cirurgião Geral e Oncológico, com atuação no Rio de Janeiro, Chefe do Serviço de Cirurgia Abdominal e Diretor do Instituto Nacional do Câncer, e Presidente da Sociedade Brasileira de Colo-Proctologia em 1965. Trabalho publicado na Revista Brasileira de Cirurgia, Volume 31 N° 3, março de 1956.*

*Dr. Joaquim J. Ferreira*

---

PEREIRA AF - Ténigramas de cirurgia. Sigmoido-colectomia esquerda com linfadenectomia pré-aórtica e pélvica. *Rev bras Colo-Proct*, 1996; 16(1): 23-26

---

Atualmente, os cirurgiões, na impossibilidade de encontrar uma solução para o problema do câncer, procuram cada vez mais ampliar o conceito de cirurgia radical, alargando as intervenções com a finalidade de praticar as ressecções fora da zona de contaminação linfática.

*Brunschwig* foi quem primeiro lançou na cirurgia oncológica, o conceito de radicalidade, num esforço máximo para aumentar a sobrevida dos pacientes portadores de câncer.

Este ponto de vista tem sido muito discutido; aceito por uns e combatido por outros. Mas o fato é que a cirurgia com os princípios estabelecidos por *Brunschwig*, por vezes com as suas necessidades multiladoras tem conseguido aquilo que se propunha, que era aumentar a sobrevida dos portadores de câncer avançado. Assim é que modernamente a sigmoidectomia sempre se faz acompanhar da colectomia complementar com linfadenectomia pré-aórtica e pélvica.

Esta intervenção deve obedecer os seguintes princípios:

1º) Fora da fase obstrutiva a intervenção deve ser obrigatoriamente realizada em um só tempo, com restabelecimento do trânsito por anastomose término-terminal.

2º) Dissecção anatômica com ligadura prévia dos pedículos vasculares.

3º) Excisão larga com retirada de toda bacia de drenagem linfática regional.

4º) Bloqueio dos segmentos intestinais acima e abaixo da lesão neoplásica, a fim de evitar a permeação linfática durante as manobras cirúrgicas.

Nos tumores da sigmoide ou cólon esquerdo, a regra geral é a invasão neoplásica das cadeias linfáticas da mesentérica inferior, cólica esquerda e gânglios pré-aórticos. Daí a necessidade de se praticar uma sigmoido-colectomia esquerda, com as seguintes características:

1) Colocar a descoberto toda a região pré-aórtica até o ângulo duodenal.

2) Incisão do peritônio posterior de cima para baixo sobre a coluna vertebral, que contorne o ângulo duodenal, passando para a direita e continue paralelamente à aorta e seus ramos, até atingir a bacia.

3) Ligadura da artéria mesentérica inferior, na sua emergência da aorta.

4) Ligadura da veia mesentérica inferior, na sua desembocadura.

5) A tração dos pedículos vasculares mesentéricos, facilitará a dissecção dos gânglios pré-aórticos.

6) A cadeia da cólica esquerda deve ser dissecada por uma incisão paralela ao seu trajeto.

7) Impõe-se o abaixamento do ângulo esplênico, a fim de possibilitar uma anastomose sem tração e com boa vascularização.

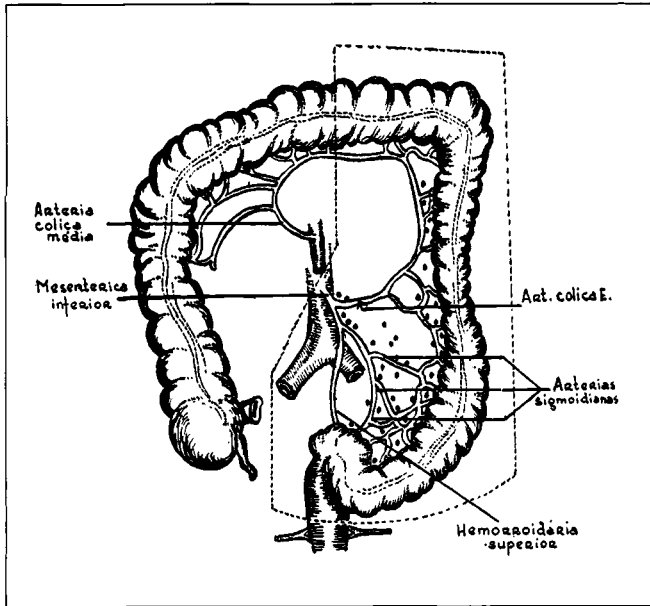
8) A secção do reto deve ser feita ao nível da prega peritoneal com o auxílio dos "clamps" de Dixon que facilitarão a anastomose no fundo da pélvis.

A vascularização do coto retal será mantida pelas artérias hemorrodárias média e inferior.

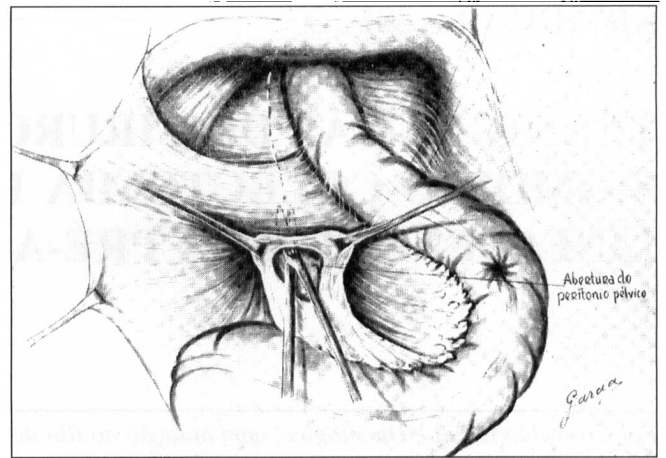
9) A execução de linfadenectomia pélvica deve ser executada à semelhança do esvaziamento pélvico, aconselhado por *Meigs*.

10) A anastomose intestinal deve ser feita por pontos separados em dois planos.

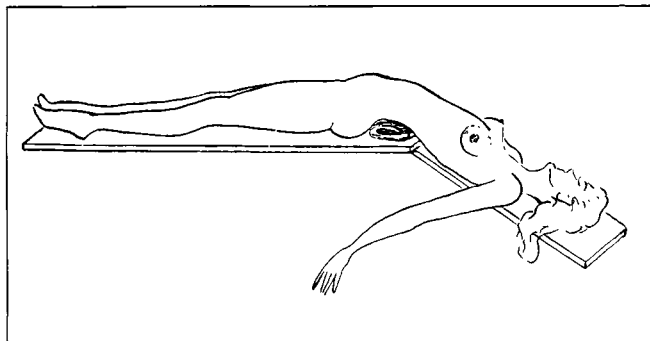
11) Fechamento do mesocólon.



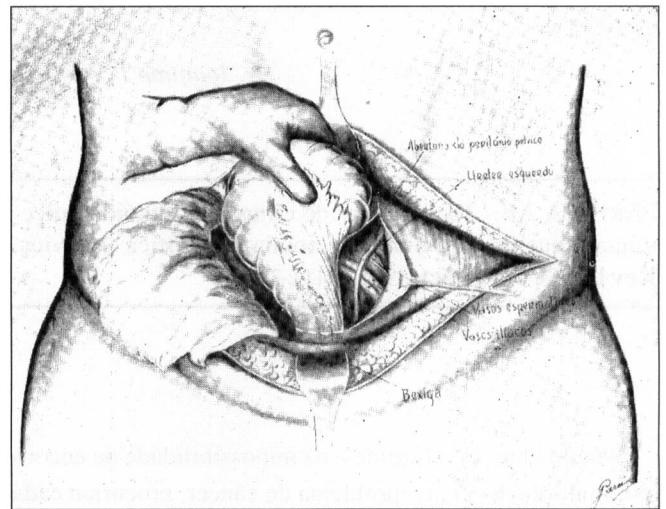
**Fig. 1** - Mostra a irrigação arterial do cólon transverso e descendente, bem como os sistemas de drenagem linfática que seguem as artérias: cólica esquerda, mesentérica inferior, sigmoidianas e hemorroidárias superior. As intervenções radicais, nos casos de tumores malignos do cólon esquerdo, devem compreender uma exeresse de toda a bacia de drenagem linfática, como indica a figura acima.



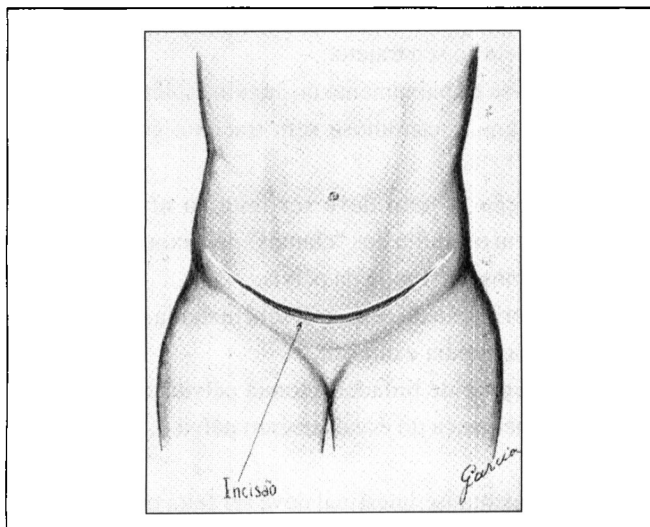
**Fig. 4** - Abertura do peritônio pélvico a fim de permitir a dissecação do úreter, vasos ilíacos e espermáticos.



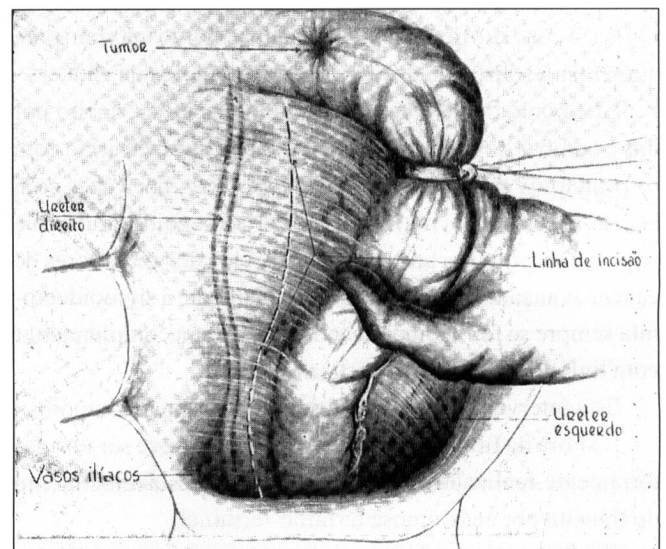
**Fig. 2** - Posição ideal do doente para a incisão transversal. O coxim colocado sob a região sacro-lombar projeta o pelvis para cima, facilitando, portanto, a abordagem dos órgãos aí contidos.



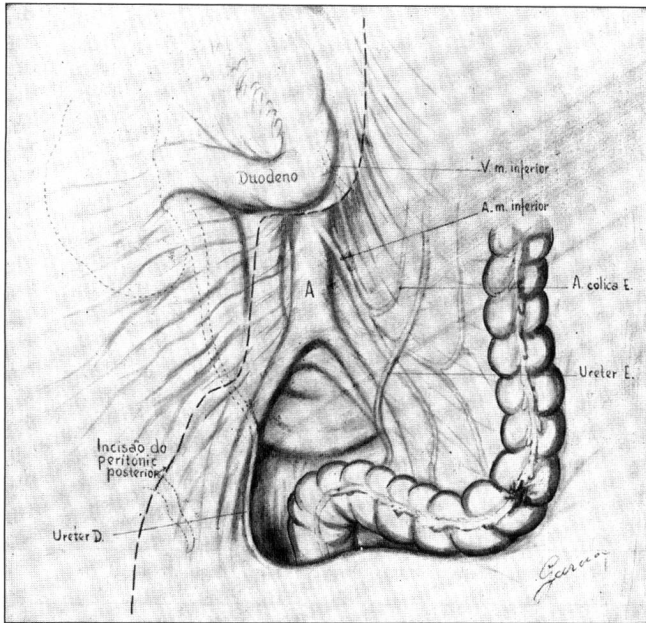
**Fig. 5** - Exposição do úreter e demais elementos contidos na pélvis, permitindo a linfadenectomia.



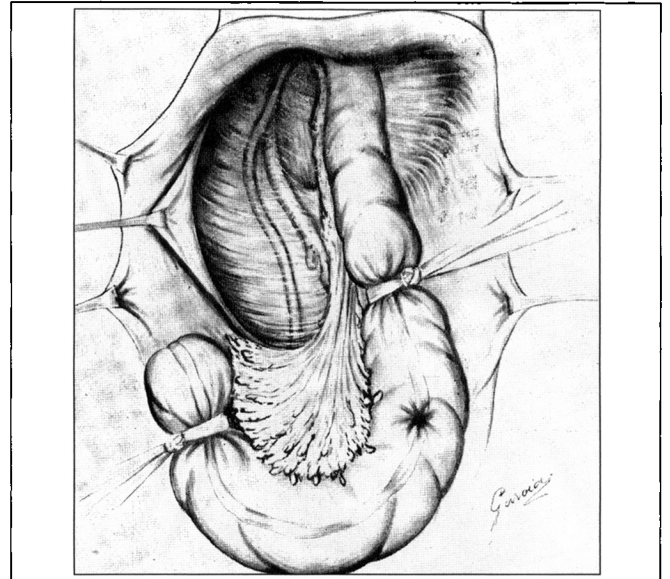
**Fig. 3** - A incisão transversal bis-ilíaca de concavidade voltada para cima, permite melhor exposição da pélvis.



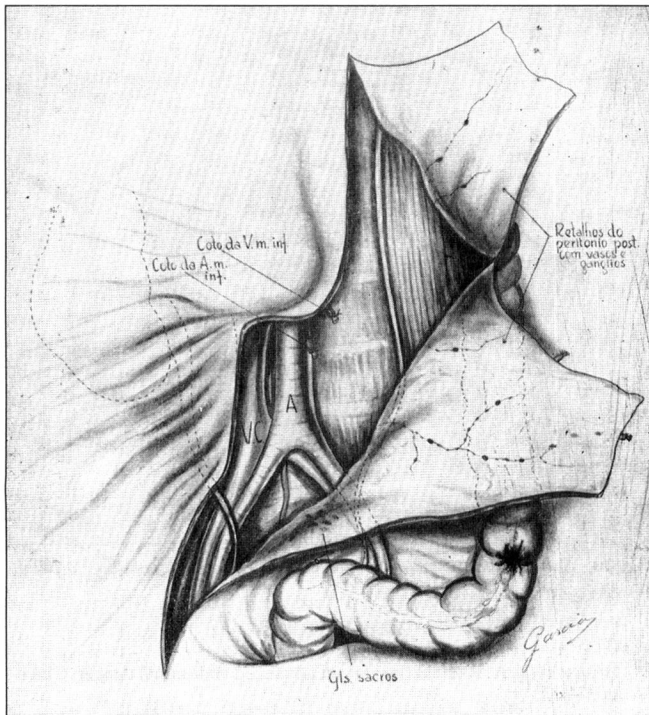
**Fig. 6** - Incisão do peritônio pélvico direito com exposição dos elementos anatômicos deste lado.



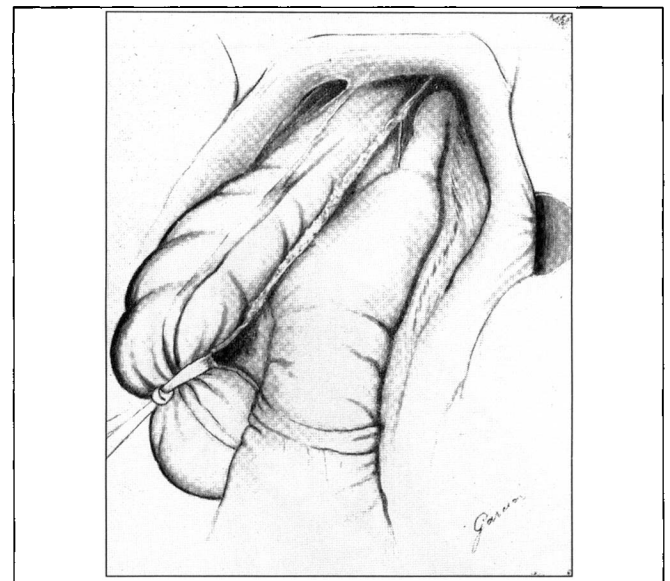**Fig. 7** - Mostra o traçado da incisão do peritônio posterior, que constitui o primeiro tempo para se praticar a linfadenectomia pré-aórtica e pélvica, com ligadura da artéria mesentérica inferior na sua origem.



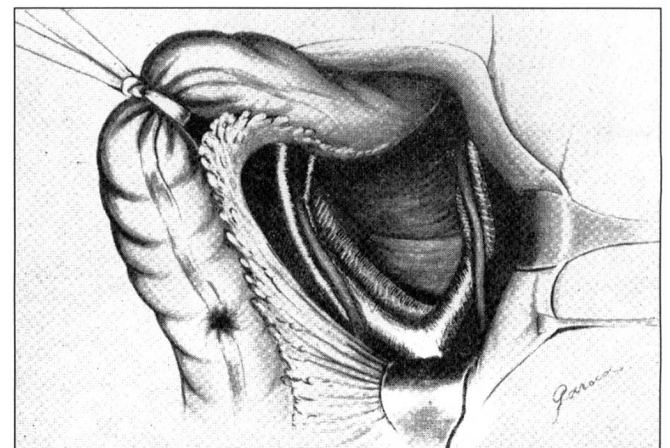
**Fig. 9** - Mostra a sigmoide bloqueada por ligadura com cadarço, abaixo e acima da lesão neoplásica com fito de evitar a permeação linfática durante as manobras operatórias.



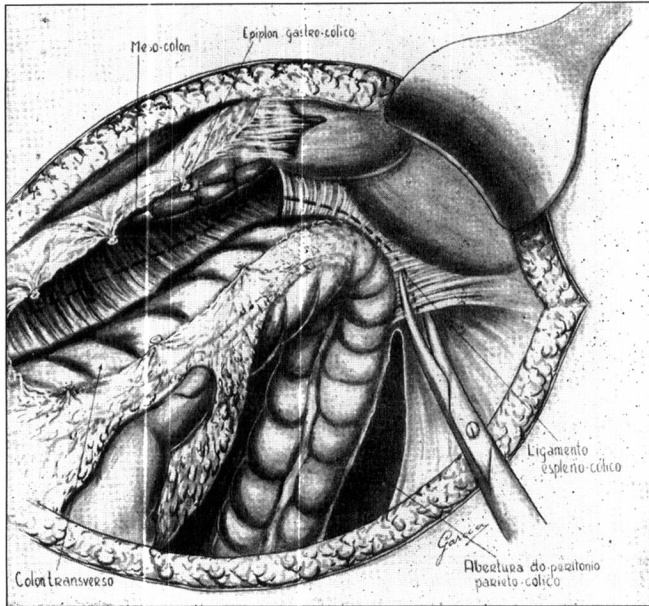
**Fig. 8** - Praticada a incisão, vêm-se os retalhos do peritônio posterior reba tidos juntamente com os vasos e gânglios. O retalho superior segue o trajeto da cadeia linfática da cólica E. O inferior compreende toda bacia de drenagem da mesentérica inferior, sigmoidianas e hemorroidária superior.



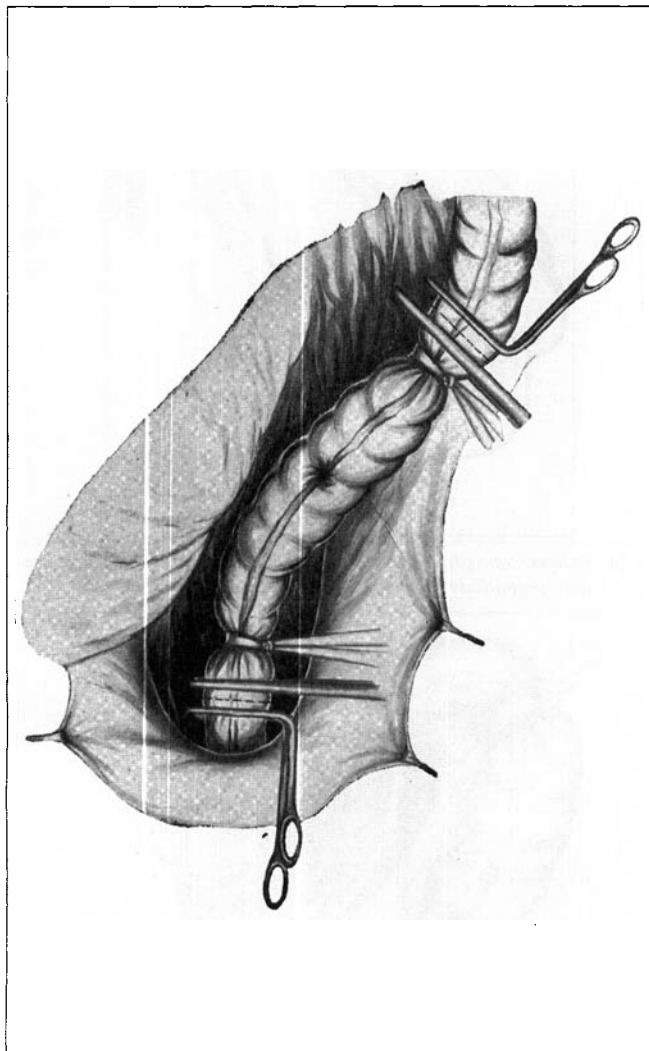
**Fig. 10** - Pela manobra digital procede-se o deslocamento do reto até à prega peritoneal, permitindo assim uma ressecção ampla do reto.



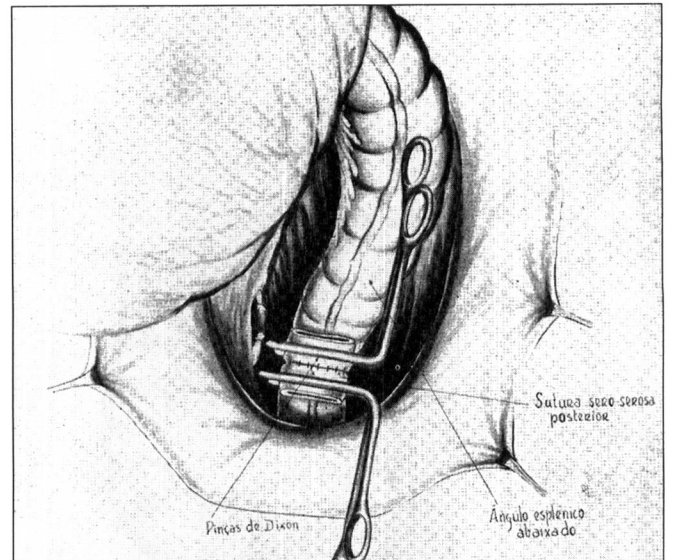
**Fig. 11** - Mostra a pélvis com seus elementos anatômicos após realizada a linfadenectomia.



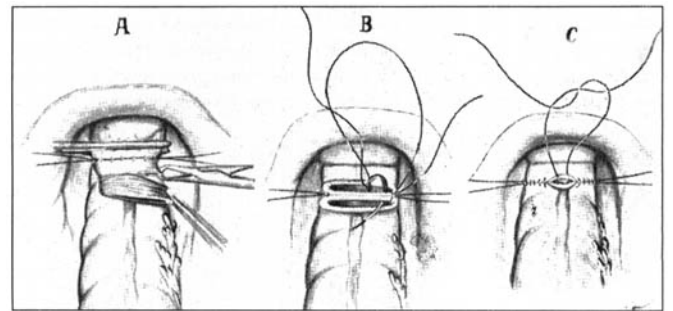
**Fig. 12** - Liberação do ângulo esplênico por secção do ligamento espleno-cólico. Ligadura do meso-colon e eplion-gástro-cólico.



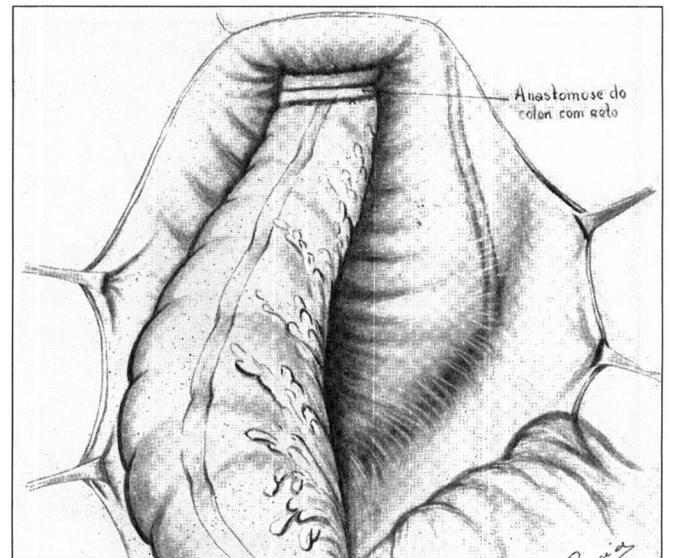
**Fig. 13** - Ressecção do segmento cólico com o auxílio dos clamps de Dixon que facilitará a anastomose no fundo da pélvis.



**Fig. 14** - Sutura sero-serosa posterior com fio de algodão n. 50.



**Fig. 15** - Detalhes da anastomose verificando-se a ressecção da parte intestinal esmagada pela pinça.



**Fig. 16** - Sutura sero-serosa anterior. O meso-colon foi fechado e a pélvis peritonizada.

#### REFERÊNCIAS

1. Brunshwig A. Radical Surgery in advanced abdominal cancer. Chicago, 1947.
2. Meigs JV. Surgical treatment of cancer of the cervix. Grung & Stratton - New York, 1954.
3. Bacon HE. Atlas of operative technic anus, rectum and colon. The C.V. Mosby Company, St. Louis, 1954.
4. Cutler EC, Zollinger E. Atlas of surgical operations. The MacMillan Company, Boston, 1939.