

MINISTÉRIO DA SAÚDE
INSTITUTO NACIONAL DE CÂNCER (INCA)

ORIENTAÇÕES PARA
ELABORAÇÃO DE LAUDO NO
SISTEMA DE INFORMAÇÃO
DO CONTROLE DO
CÂNCER DE MAMA

**MINISTÉRIO DA SAÚDE
INSTITUTO NACIONAL DE CÂNCER (INCA)**

**ORIENTAÇÕES PARA ELABORAÇÃO
DE LAUDO NO SISTEMA DE
INFORMAÇÃO DO CONTROLE DO
CÂNCER DE MAMA**

Rio de Janeiro, RJ

2011

© 2011 Instituto Nacional de Câncer/ Ministério da Saúde.

Todos os direitos reservados. A reprodução, adaptação, modificação ou utilização deste conteúdo, parcial ou integralmente, são expressamente proibidos sem a permissão prévia, por escrito, do Instituto Nacional de Câncer e desde que não seja para qualquer fim comercial. Venda proibida. Distribuição gratuita.

Esta obra pode ser acessada, na íntegra, na Área Temática Controle de Câncer da Biblioteca Virtual em Saúde - BVS/MS (http://bvsmms.saude.gov.br/bvs/controle_cancer) e no Portal do INCA (<http://www.inca.gov.br>).

Elaboração, distribuição e informações

MINISTÉRIO DA SAÚDE
INSTITUTO NACIONAL DE CÂNCER (INCA)
Coordenação Geral de Ações Estratégicas
Divisão de Apoio à Rede de Atenção
Oncológica (DARAO)
Rua dos Inválidos, 212 – 4º andar
20231-048 - Rio de Janeiro – RJ
Tels.: (0xx21) 3970-7413/ 7412
E-mail: atencao_oncologica@inca.gov.br
www.inca.gov.br

Coordenação de Elaboração

Jeane Gláucia Tomazelli

Elaboração

Ellyete Canella

Colaboradores

Mônica de Assis

Patty Fidelis de Almeida

Edição

COORDENAÇÃO DE EDUCAÇÃO (CEDC)
Serviço de Edição e Informação Técnico-Científica
Rua do Rezende, 128 - Centro
20231-092 - Rio de Janeiro – RJ
Tel.: (0xx21) 3970-7818

Supervisão Editorial

Letícia Casado

Edição e Produção Editorial

Taís Facina

Fabício Fuzimoto (estagiário de Produção Editorial)

Revisão

ATO Idiomas

Maria Helena Rossi Oliveira

Nathana Assis Alves (estagiária de Letras)

Capa e Projeto Gráfico

Cecília Pachá

Diagramação

Jankley Gomes

Ficha Catalográfica

Silvia Dalston

Ficha Catalográfica

159o Instituto Nacional de Câncer (Brasil). Coordenação Geral de Ações Estratégicas.

Orientações para elaboração de laudo no sistema de informação do controle do câncer de mama / Instituto Nacional de Câncer.

Coordenação Geral de Ações Estratégicas. – Rio de Janeiro: INCA, 2011.

45p. il.color.

Edição eletrônica.

ISBN 978-85-7318-178-4

1. Neoplasias mamárias. 2. Mamografia. 3. Parâmetros. 4. Gestor de saúde.
I. Título.

CDD-616.99449

Catálogo na fonte – Seção de Bibliotecas / Coordenação de Educação

Títulos para indexação

Em inglês: Guidelines for Report Preparation in the Breast Cancer Control Database

Em espanhol: Orientaciones para la Elaboración de Partes Médicos en el Sistema de Información del Control del Cáncer de Mama



SUMÁRIO

LISTA DE ILUSTRAÇÕES	5
APRESENTAÇÃO	7
INTRODUÇÃO	9
REQUISIÇÃO DA MAMOGRAFIA.....	11
RESULTADO DA MAMOGRAFIA	17
CORRELAÇÃO ENTRE OS TERMOS DO SISMAMA E DO BI-RADS®.....	41
REFERÊNCIAS	45



LISTA DE ILUSTRAÇÕES

FIGURAS

Figura 1. Composição da mama	20
Figura 2. Contorno do nódulo	22
Figura 3. Limite do nódulo	23
Figura 4. Forma das microcalcificações	25
Figura 5. Distribuição das microcalcificações.....	25
Figura 6. Assimetria focal	26
Figura 7. Assimetria difusa.....	27
Figura 8. Área densa.....	28
Figura 9. Distorção focal (área circulada)	29
Figura 10. Dilatação ductal isolada	29
Figura 11. Linfonodos.....	30

QUADROS

Quadro 1 – Descrição da localização para nódulo e espessamento	13
Quadro 2 – Descrição da localização para as lesões	21
Quadro 3 – Categoria 1	32
Quadro 4A – Categoria 2	33
Quadro 4B – Categoria 2.....	33
Quadro 4C – Categoria 2	33
Quadro 4D – Categoria 2	34
Quadro 5A – Categoria 3	34
Quadro 5B – Categoria 3.....	34
Quadro 5C – Categoria 3	34
Quadro 5D – Categoria 3	35
Quadro 5E – Categoria 3	35
Quadro 6A – Categoria 4	35
Quadro 6B – Categoria 4.....	36

Quadro 6C – Categoria 4	36
Quadro 6D – Categoria 4	36
Quadro 6E – Categoria 4	37
Quadro 7A – Categoria 5	37
Quadro 7B – Categoria 5.....	37
Quadro 8 – Categoria 6.....	38
Quadro 9A – Categoria 0	38
Quadro 9B – Categoria 0.....	38
Quadro 9C – Categoria 0	39
Quadro 10 – Recomendação de conduta	39
Quadro 11 – Composição da mama	41
Quadro 12 – Nódulo	42
Quadro 13 – Microcalcificações	43
Quadro 14 – Distorção focal	43
Quadro 15 – Assimetrias e área densa.....	44
Quadro 16 – Dilatação ductal isolada	44



1 APRESENTAÇÃO

A detecção precoce do câncer de mama, bem como o apoio técnico às coordenações estaduais de saúde na organização da rede diagnóstica e para tratamento dessa neoplasia, são prioridades do Instituto Nacional de Câncer (INCA), estabelecidas na Política Nacional de Atenção Oncológica. Com esse objetivo, o conjunto de iniciativas e ações organizadas constitui, nas três esferas do Sistema Único de Saúde (SUS), o Programa Nacional de Controle do Câncer de Mama, que teve início na década de 1990, com o Programa Viva Mulher.

Esta publicação, *Orientações para elaboração de laudo no sistema de informação do controle do câncer de mama*, dá continuidade a um conjunto de ações voltadas para o aprimoramento do Sistema de Informação de Câncer de Mama (SISMAMA), que é um subsistema do Sistema de Informações Ambulatoriais do SUS, destinado a: registrar diagnóstico, fornecer o laudo, arquivar e sistematizar as informações referentes aos exames de rastreamento e diagnóstico do câncer de mama.

O SISMAMA foi implantado nacionalmente em 2009 e essa ação foi precedida por capacitações técnico-operacionais em todos os estados e Distrito Federal, com formação de multiplicadores do treinamento para as coordenações regionais, municipais e prestadores de serviços (serviços de mamografia e laboratórios de cito e histopatologia de mama). Além desse treinamento, foram realizados outros, conforme solicitação das secretarias estaduais, direcionados aos médicos radiologistas.

O objetivo desta publicação é apoiar os médicos radiologistas na elaboração de laudo pelo SISMAMA e reunir o conteúdo dos treinamentos e das principais dúvidas apresentadas pelos usuários do sistema de suporte *on-line* ao SISMAMA, disponibilizado pela parceria entre o INCA e o Departamento de Informática do Sistema Único de Saúde (DATASUS), para profissionais de saúde e gestores.

Esperamos que este manual possa contribuir para o aperfeiçoamento das informações sobre o controle do câncer de mama no país, permitindo, dessa forma, a tomada de decisões mais custo-efetivas no âmbito do SUS.

Instituto Nacional de Câncer



1 INTRODUÇÃO

O presente instrumento tem como finalidade orientar radiologistas e médicos com habilitação em mamografia para elaboração de laudo utilizando o SISMAMA.

O SISMAMA é um sistema brasileiro, único, que tem características próprias e não é apenas um programa de laudo. O sistema permite coletar informações, gerenciar recursos, emitir laudos e auditar resultados, tanto para mamografia como para cito e histopatologia de mama.

As orientações são relativas à versão 4.11 do SISMAMA. Para facilitar o entendimento dessas orientações, sugerimos que tenham em mãos os formulários de requisição e de resultado da mamografia durante a leitura.

Finalizando, esclarecemos que o SISMAMA é um sistema novo e sua utilização irá contribuir para seu constante aperfeiçoamento.



2 REQUISIÇÃO DA MAMOGRAFIA

Essa ficha deve ser preenchida pelo médico solicitante; porém, é importante que o radiologista tenha conhecimento dos campos, não só para orientá-lo na indicação do exame, mas também para que possa reconhecer as situações em que o preenchimento incorreto impede a finalização do laudo.

CAMPOS 1 ATÉ 4 – INFORMAÇÕES SOBRE A PACIENTE (Devem ser preenchidos pelo solicitante)

Campo 1 – Tem nódulo ou caroço na mama?

Campo obrigatório, excludente entre “sim” e “não”.

Campo 2 – Apresenta risco elevado para câncer de mama?

Respostas – “Sim”, “Não”, “Não sabe”.

Campo obrigatório, excludente entre “sim”, “não”, “não sabe”.

Definição:

Risco elevado – mulheres com história familiar de, pelo menos, um parente de primeiro grau com diagnóstico de câncer de mama antes dos 50 anos de idade, câncer de mama bilateral ou câncer de ovário em qualquer faixa etária; mulheres com história familiar de câncer de mama masculino; mulheres com diagnóstico histopatológico de lesão mamária proliferativa com atipia ou neoplasia lobular *in situ*; mulheres com história pessoal de câncer de mama, já tratadas.



Campo 3 – Antes desta consulta, teve as mamas examinadas por um profissional de saúde?

Respostas – “Sim”, “Nunca foram examinadas anteriormente”.

Campo obrigatório, excludente entre “sim” e “nunca”.

Campo 4 – Fez mamografia alguma vez?

Respostas – “Sim”, “XXXX ano”, “Não”, “Não sabe”.

Campo obrigatório, aceita apenas uma marcação.

CAMPOS 5 E 6 – INDICAÇÃO DO EXAME (Devem ser preenchidos pelo solicitante)

Campo 5 – Mamografia diagnóstica

Respostas – “Mamografia direita”, “Mamografia esquerda” ou “Ambas”.

Excludentes.

Definição:

Mamografia diagnóstica – realizada em mulheres com sinais e sintomas de câncer de mama (os sinais e sintomas contemplados no formulário são: lesão papilar, descarga papilar espontânea, nódulo, espessamento e linfonodo axilar e supraclavicular).

De modo geral, sempre será realizado exame de ambas as mamas, a não ser nas pacientes em controle radiológico semestral de lesão Categoria 3, ou mastectomizada, ou portadoras de tumor grande e ulcerado. Esse campo está relacionado apenas à possibilidade de fazer a radiografia e não à de fazer o exame apenas do lado em que a paciente apresenta a alteração (exemplo: se uma paciente tem nódulo na mama direita, marcar “ambas” e não “direita”, por ser o lado em que a paciente tem a lesão).

A informação de sexo masculino na identificação do paciente automaticamente habilita “mamografia diagnóstica”.

A situação clínica está especificada nos subitens 5a, 5b, 5c e 5d.

Excludentes.



Situação problemática e solução:

Na versão atual, os itens 5a, 5b, 5c e 5d são excludentes e, até que seja feita a mudança dessa regra, sugerimos marcar a situação diagnóstica mais importante, caso a paciente tenha mais de uma indicação diagnóstica.

A possibilidade de incluir outras situações diagnósticas somente será possível na próxima versão.

Subitem 5a – Lesão palpável, mama direita e mama esquerda

Lesão papilar.

Pode ser marcado ou não.

Descarga papilar espontânea – cristalina, hemorrágica.

Pode ser marcado ou não, aceita apenas uma marcação.

Nódulo – localização – ver Quadro 1.

Pode ser marcado ou não, aceita mais de uma marcação.

Espessamento – localização – ver Quadro 1.

Pode ser marcado ou não, aceita apenas uma marcação.

Linfonodo suspeito – axilar, supraclavicular.

Pode ser marcado ou não, aceita mais de uma marcação.

Quadro 1 – Descrição da localização para nódulo e espessamento

QSL	Quadrante superior lateral
QIL	Quadrante inferior lateral
QSM	Quadrante superior medial
QIM	Quadrante inferior medial
UQlat	União dos quadrantes laterais
UQsup	União dos quadrantes superiores
UQmed	União dos quadrantes mediais
UQinf	União dos quadrantes inferiores
RRA	Região retroareolar
PA	Prolongamento axilar

Subitem 5b – Controle radiológico de lesão Categoria 3, mama direita e mama esquerda

Lesões – Nódulo, microcalcificações, assimetria focal, assimetria difusa, área densa, distorção focal.

Aceita mais de uma marcação.



Definição:

Controle radiológico – tipo de mamografia diagnóstica realizada em paciente com mamografia cuja lesão é provavelmente benigna.

Subitem 5c – Lesão com diagnóstico de câncer, mama direita e mama esquerda
Lesões – Nódulo, microcalcificações, assimetria focal, assimetria difusa, área densa, distorção focal.

Aceita mais de uma marcação.

Ao ser marcado, habilita a Categoria 6 para o tipo de lesão assinalada.

Definição:

Tipo de mamografia diagnóstica realizada em paciente já com diagnóstico de câncer de mama, por histopatológico, mas antes do tratamento.

Subitem 5d – Avaliação de resposta à quimioterapia neoadjuvante

Definição:

Tipo de mamografia diagnóstica realizada após a quimioterapia neoadjuvante, para avaliação da resposta.

Campo 6 – Mamografia de rastreamento

Assinalar esse campo também para rastreamento das mulheres de alto risco e das mulheres já tratadas de câncer de mama.

Definição:

Mamografia realizada nas mulheres sem sinais ou sintomas de câncer de mama.

Situação problemática e solução:

A marcação de sexo masculino automaticamente habilita “mamografia diagnóstica” e, sendo assim, o sistema não aceita mamografia de rastreamento para homens (a adequação será feita na próxima versão). Se houver solicitação de mamografia em homens já tratados de câncer de mama, mas que estejam assintomáticos, sugerimos marcar o **Subitem 5a – Lesão palpável**, informando espessamento e, no campo “observações”, escrever “Desconsiderar achado do exame clínico, paciente assintomático”. Reconhecemos que esse procedimento não é o ideal, mas é a única possibilidade, no momento, para que o laudo seja terminado.



3 RESULTADO DA MAMOGRAFIA

CAMPOS 7 ATÉ 11 – ANAMNESE (Preenchidos na Clínica Radiológica)

Campo 7 – História menstrual

Respostas – “Última menstruação (XX-XX-XXXX)”, “Não lembra”, “Menopausa - XX anos”, “Não lembra” [a data da menopausa], “Nunca menstruou”.

Campo obrigatório. Se sexo feminino, aceita apenas uma marcação.

Campo 8 – Usa hormônio/remédio para tratar menopausa?

Respostas – “Sim”, “Não”, “Não sabe”.

Campo obrigatório. Se sexo feminino, aceita apenas uma marcação.

Campo 9 – Você está grávida?

Respostas – “Sim”, “Não”, “Não sabe”.

Campo obrigatório. Se sexo feminino, aceita apenas uma marcação.

Campo 10 – Fez radioterapia na mama? Em que ano?

Respostas – “Sim”, “Não”, “Não sabe”.

Excludentes.

Se marcado “sim”, habilita “mama direita”, “mama esquerda”, “ano (com 4 dígitos)”.

Campo 11 – Fez cirurgia de mama? Em que ano? Mama direita e mama esquerda?

Respostas – “Tipos de cirurgia”, “Não fez cirurgia”.

Excludente entre “tipo de cirurgia” e “não fez cirurgia”.

Se marcar “cirurgia”, informar ano (4 dígitos).

Se marcar “mastectomia”, desabilita laudo para o lado operado.

**Se marcar “reconstrução”, habilita novamente o lado operado para laudo.
Se marcar algum “tipo de cirurgia”, as lesões “assimetria focal” e “assimetria difusa” são desabilitadas, deixando habilitada apenas “área densa” (ver descrição das lesões).**

Definições:

- Tumorectomia – retirada de nódulo na mama.
- Segmentectomia – retirada de um segmento da mama (também pode ser utilizada para quadrantectomia).
- Dutectomia – retirada parcial ou total do sistema ductal.
- Mastectomia – retirada da mama, com ou sem retirada dos músculos peitorais para abordagem da axila.
- Mastectomia poupadora de pele – retirada da mama, com ou sem retirada dos músculos peitorais para abordagem da axila, porém com preservação da pele e retirada do complexo aréolo-papilar.
- Linfadenectomia axilar – esvaziamento dos níveis I, II e III da região axilar.
- Biópsia de linfonodo sentinela negativo – retirada apenas do linfonodo sentinela, sendo negativo no histopatológico.
- Reconstrução mamária – reconstrução da mama, após mastectomia ou anomalia congênita.
- Plástica redutora – plástica para reduzir o volume das mamas.
- Plástica com implantes – plástica para aumentar a mama, pela inclusão de implantes.

Situação problemática e solução:

Se a neomama não for radiografada, sugerimos não marcar “reconstrução”, para evitar a obrigatoriedade de laudo. Estamos elaborando uma solução que permita marcar esse campo, mas sem a obrigatoriedade de laudo, caso a radiografia não seja feita.

ACHADO RADIOLÓGICO

Representa o laudo propriamente dito, com a descrição dos seguintes itens:

Número de filmes

Preencher com o número de filmes (se mamografia analógica) ou o número de incidências (se mamografia digital, sistema DR ou CR) que foram utilizados para laudo.

Mama direita e mama esquerda

Preenchidas separadamente.

Laudo obrigatório para mama direita, mama esquerda ou ambas, se marcada “mamografia diagnóstica direita”, “mamografia diagnóstica esquerda” ou “ambas”, respectivamente.

Laudo obrigatório bilateral, se marcada “mamografia de rastreamento” (exceto se houver também marcação de mastectomia).

Situação problemática e solução:

No caso de tumor ulcerado ou situação similar, se a paciente não for mastectomizada, deve ser solicitada mamografia diagnóstica e haverá obrigatoriedade de laudo, o que não será possível, pois a mama não foi radiografada. Essa é uma situação cuja solução ideal talvez só seja possível na próxima versão, com a criação de um campo adicional, informando que a mama não foi radiografada. Provisoriamente, recomendamos marcar, para a mama ulcerada que não foi radiografada, “pele espessada, padrão mamário igual à mama oposta e linfonodos axilares não visibilizados”, com observação no campo escrito de que o laudo da mama comprometida (especificar direita ou esquerda) deve ser desconsiderado, pois a mama não foi radiografada. Esse procedimento, embora não muito adequado, gera um laudo Categoria 4 para o lado ulcerado, o que não representa um erro grosseiro. Reconhecemos que essa solução não é ideal, mas é a possível no momento para permitir que o laudo seja emitido e o exame recebido pelo prestador.



Respostas – “Normal”, “Espessada”, “Retraída”.

Excludentes: “normal”, “espessada” e “retraída”.

Situação problemática e solução:

Na versão atual não é possível marcar simultaneamente pele espessada e retraída, situação comum nas mamas operadas e irradiadas. Até que seja possível a solução, recomendamos marcar a característica mais acentuada, pois ambas implicam na mesma classificação.

Composição da mama

Respostas – “Densa”, “Adiposa”, “Predominantemente densa”, “Predominantemente adiposa”.

Excludentes.

Definições:

Composição da mama – representa a descrição do grau de substituição do parênquima (ver Figura 1).

- Mama densa – praticamente sem substituição adiposa.
- Mama adiposa – praticamente toda substituída.
- Mama predominantemente densa – substituição adiposa é menor que 50% da área da mama (avaliar na incidência craniocaudal ou perfil).
- Mama predominantemente adiposa – substituição adiposa é maior que 50% da área da mama (avaliar na incidência craniocaudal ou perfil).

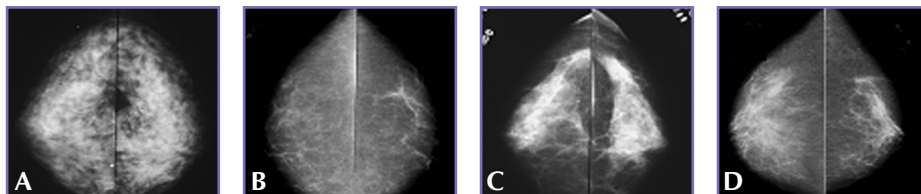


Figura 1. Composição da mama

Em A – mama densa; em B – mama adiposa; em C – mama predominantemente densa; em D – mama predominantemente adiposa

Nódulo

Caracterização – “localização”, “tamanho”, “contorno”, “limite”.

Há espaço para marcar três nódulos em cada mama.

Definição:

Nódulo – lesão expansiva, com aparência similar nas duas incidências.

Localização – ver Quadro 2

Para localização adicional (terço anterior, médio, posterior), recomendamos utilizar o campo “observações”, se for relevante.

Quadro 2 – Descrição da localização para as lesões

QSL	Quadrante superior lateral
QIL	Quadrante inferior lateral
QSM	Quadrante superior medial
QIM	Quadrante inferior medial
UQlat	União dos quadrantes laterais
UQsup	União dos quadrantes superiores
UQmed	União dos quadrantes mediais
UQinf	União dos quadrantes inferiores
RRA	Região retroareolar
PA	Prolongamento axilar

Situação problemática e solução:

Em alguns casos, o nódulo ocupa mais que uma região da mama, porém, na versão atual, não é possível marcar mais de uma localização para a mesma lesão. Até que a solução fique pronta, recomendamos marcar o local onde está a maior parte da lesão e, se relevante, informar no campo “observações” que a lesão também acomete outros quadrantes.



Tamanho – “<10 mm”, “11-20 mm”, “21-50 mm”, “>50 mm”

Excludentes.

Para facilitar a comparação, recomenda-se registrar em “observações” (campo livre no final do laudo) o tamanho real da lesão.

Definição:

Tamanho – representa a medida do maior eixo (caso a lesão seja ovalada) ou do diâmetro (caso a lesão seja arredondada) do nódulo.

Contorno – “Regular”, “Lobulado”, “Irregular”, “Espiculado”.

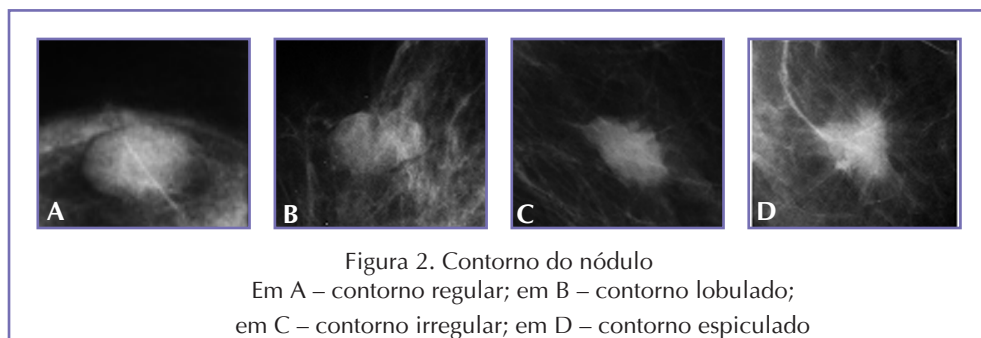
Excludentes.

Definições:

Contorno – de acordo com a Língua Portuguesa, contorno significa “linha que fecha um corpo, linha que determina os relevos, circuito, periferia, perfil”.

O contorno representa uma característica importante, capaz de indicar o grau de suspeição e, no SISMAMA, é a característica utilizada para incluir o nódulo nas Categorias BI-RADS®. Os tipos de contorno estão exemplificados na Figura 2.

- Contorno regular – linha externa sem ondulações.
- Contorno lobulado – linha externa com ondulações.
- Contorno irregular – linha externa com irregularidades.
- Contorno espiculado – linha externa com espículas.



Limite – “Definido”, “Parcialmente definido”, “Pouco definido”.**Excludentes.**

Definições:

Limite – de acordo com a Língua Portuguesa, significa “fronteira, linha de demarcação”; portanto, o limite representa a relação do nódulo com as estruturas adjacentes, representadas pelo parênquima mamário. Nas relações anatômicas, os limites são descritos como anterior, posterior, lateral, medial, superior e inferior. Na incidência craniocaudal, os limites anterior/posterior e lateral/medial do nódulo podem ser analisados. Nas incidências laterais (médio-lateral oblíqua e perfil), os limites superior inferior e anterior/posterior podem ser analisados. Embora conste no laudo, o limite não foi utilizado para indicar o grau de suspeição no SISMAMA, pois representa uma característica que sofre influência do meio e não propriamente da lesão (a caracterização do limite de um mesmo nódulo será diferente dependendo da mama – densa ou adiposa).

Os tipos de limites estão exemplificados na Figura 3.

- Limite definido – a relação do nódulo com as estruturas adjacentes é identificada em mais de 75% do total.
- Limite parcialmente definido – a relação do nódulo com as estruturas adjacentes é identificada entre 25% e 75% do total.
- Limite pouco definido – a relação do nódulo com as estruturas adjacentes é identificada em menos de 25% do total.

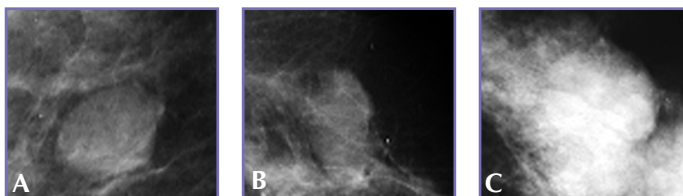


Figura 3. Limite do nódulo

Em A – limites definidos; em B – limites parcialmente definidos;

em C – limites pouco definidos



Microcalcificações

Caracterização – “localização”, “forma”, “distribuição”.

Há espaço para marcar três lesões em cada mama.

Importante ressaltar que, neste campo, serão marcadas somente as microcalcificações com grau de suspeição, pois as calcificações tipicamente benignas serão assinaladas em “Outros achados”.

Definição:

Partículas com densidade cálcica, de pequenas dimensões.

Localização

É a mesma descrita para os nódulos – ver Quadro 2.

Para localização adicional (terço anterior, médio, posterior), recomendamos utilizar o campo “observações”, se for relevante.

Situação problemática e solução:

Em alguns casos, as microcalcificações ocupam mais de uma região da mama; porém, na versão atual, não é possível marcar mais de uma localização para a mesma lesão. Até que a solução fique pronta, recomendamos marcar o local onde está a maior parte da lesão e, se relevante, informar no campo “observações” que a lesão também acomete outros quadrantes.

Forma – “Arredondadas”, “Puntiformes”, “Irregulares”, “Ramificadas”.

Excludentes.

Geralmente um grupamento de microcalcificações não é composto de partículas com formas iguais; por isso, recomendamos considerar a forma predominante ou a forma mais suspeita (ramificadas).

Definições:

Representa o formato das microcalcificações (exemplos na Figura 4).

- Microcalcificações arredondadas – partículas arredondadas e ovaladas, com densidade homogênea.
- Puntiformes – partículas em forma de ponto.

- Irregulares – partículas irregulares, com diversas formas e densidades.
- Ramificadas – partículas com lineares, curvilíneas e com bifurcação, sugerindo preenchimento do lúmen do ducto.

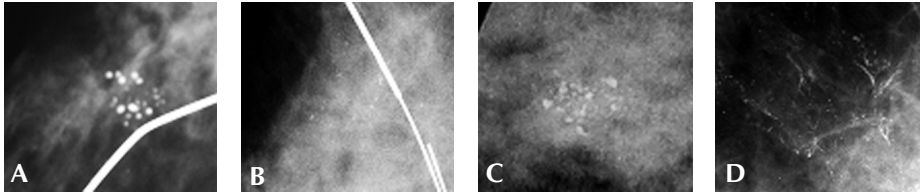


Figura 4. Forma das microcalcificações
Em A – microcalcificações arredondadas; em B – microcalcificações puntiformes;
em C – microcalcificações irregulares; em D – microcalcificações ramificadas

Distribuição – “Agrupadas”, “Em segmento”, “Em trajeto ductal”.

Excludentes.

Definições:

Representa como as partículas de microcalcificações estão organizadas na mama (Figura 5).

- Agrupadas – as partículas estão confluentes, em um pequeno setor da mama.
- Em segmento – as partículas têm distribuição triangular, com vértice na direção do mamilo ou ocupam parte do quadrante.
- Em trajeto ductal – as partículas estão dispostas em linha, na direção do mamilo.

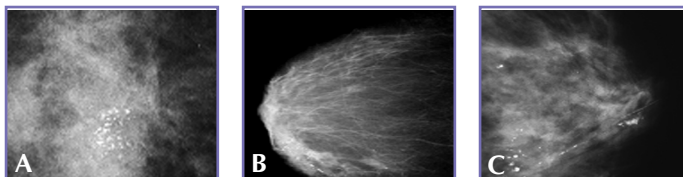


Figura 5. Distribuição das microcalcificações
Em A – microcalcificações agrupadas; em B – microcalcificações em segmento;
em C – microcalcificações em trajeto ductal



ASSIMETRIA FOCAL

Caracterização – localização - ver item 2.

Definição:

Lesão densificante, com bordos mais côncavos do que convexos, forma similar nas duas incidências, ocupando pequena região da mama e sem simetria com a mama oposta (Figura 6).

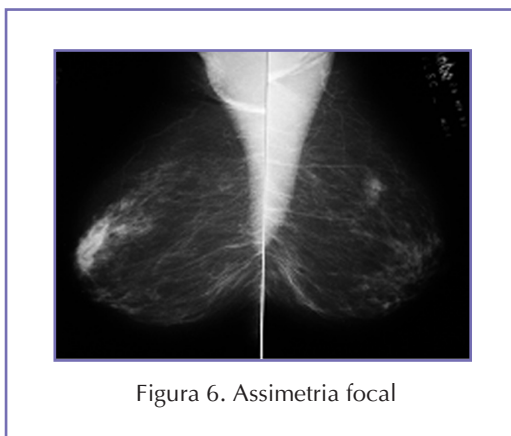


Figura 6. Assimetria focal

Localização

É a mesma descrita para os nódulos – ver Quadro 2.

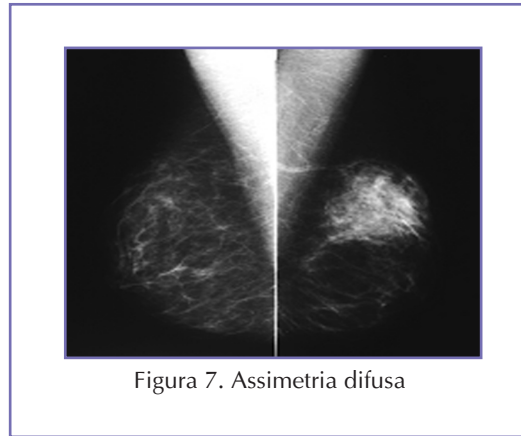
Para localização adicional (terço anterior, médio, posterior), recomendamos utilizar o campo “observações”, se for relevante.

ASSIMETRIA DIFUSA

Caracterização – localização

Definição:

Lesão densificante, ocupando pelo menos um quadrante e sem simetria com a mama oposta (pode representar parênquima e deve ser mais valorizada se estiver em correspondência com alteração na palpação) (Figura 7).



Localização

É a mesma descrita para os nódulos – ver Quadro 2.

Para localização adicional (terço anterior, médio, posterior), recomendamos utilizar o campo “observações”, se for relevante.

Situação problemática e solução:

Em alguns casos, a assimetria difusa ocupa mais que uma região da mama; porém, na versão atual, não é possível marcar mais de uma localização para a mesma lesão. Até que a solução fique pronta, recomendamos marcar o local onde está a maior parte da lesão e, se relevante, informar no campo “observações” que a lesão também acomete outros quadrantes.

ÁREA DENSA

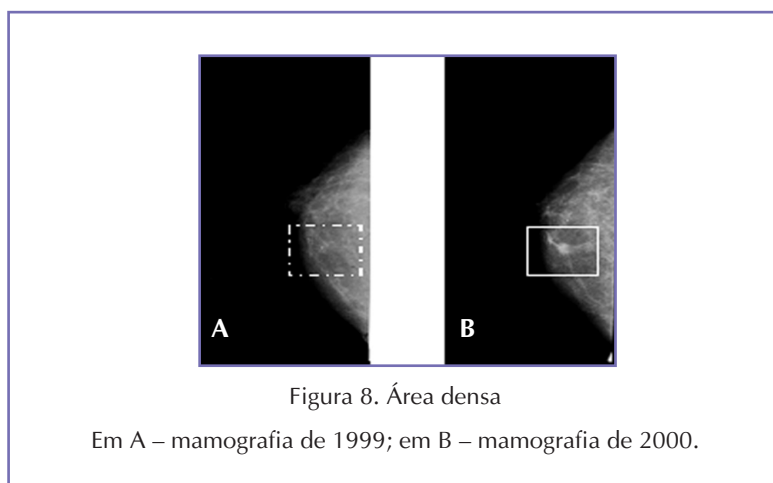
Caracterização – localização

Definição:

Lesão densificante, assim como a assimetria focal; porém, representa um termo utilizado quando não é possível avaliar a simetria das mamas (mastectomia) ou quando a simetria da mama foi alterada (cirurgia)



e, geralmente, representa uma lesão nova, diagnosticada no estudo comparativo entre exames, também chamada de neodensidade (Figura 8).



Localização

É a mesma descrita para os nódulos – ver Quadro 2.

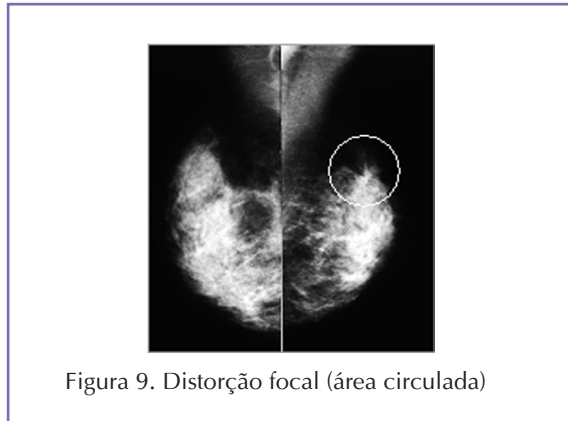
Para localização adicional (terço anterior, médio, posterior), recomendamos utilizar o campo “observações”, se for relevante.

DISTORÇÃO FOCAL

Caracterização – localização

Definição:

Lesão composta de linearidades divergentes, partindo de um ponto, na forma clássica; pode também se apresentar como perda do contorno do parênquima ou retificação da camada adiposa retromamária (Figura 9).



Localização

É a mesma descrita para os nódulos – ver Quadro 2.

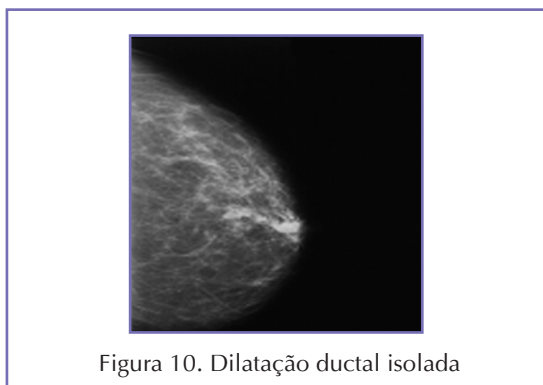Para localização adicional (terço anterior, médio, posterior), recomendamos utilizar o campo “observações”, se for relevante.

DILATAÇÃO DUCTAL ISOLADA

Caracterização – localização

Definição:

É um único ducto, com calibre aumentado, na região retroareolar (Figura 10).



Localização – Região retroareolar



Linfonodos axilares

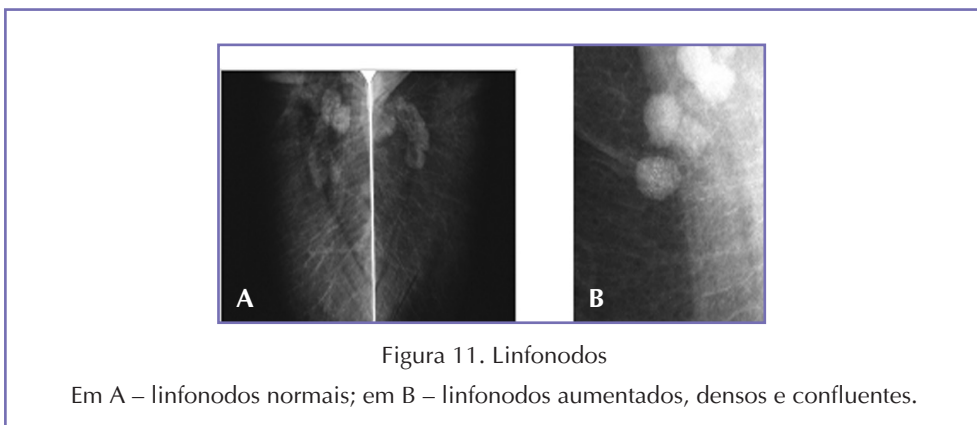
“Normais”, “Não visibilizados”, “Aumentados”, “Densos” e “Confluentes”.

Excludentes: “normais”, “não visibilizados”, “aumentados”, “densos”, “confluentes”.

Definições:

Linfonodos identificados no prolongamento axilar (Figura 11).

- Normais – ovalados ou reniformes, menores que 20 mm ou de qualquer tamanho, desde que o hilo seja adiposo.
- Não visibilizados – quando não forem incluídos no campo radiográfico.
- Aumentados – maiores que 20 mm, sem hilo adiposo.
- Densos – com densidade alta, homogênea, sem hilo adiposo.
- Confluentes – agrupados.



OUTROS ACHADOS

Opções – nódulo com densidade de gordura (sugere lipoma), nódulo calcificado (sugere fibroadenoma), nódulo com densidade heterogênea (sugere fibroadenolipoma), calcificações vasculares, calcificações de aspecto benigno (cutâneas, “casca de ovo”, distróficas etc.), linfonodo intramamário, distorção arquitetural por cirurgia, implantes íntegros, implantes com sinais de ruptura.

Definições:

Representam os achados tipicamente benignos.

- Nódulo com densidade de gordura (sugere lipoma) – nódulo com densidade de gordura, circundado por cápsula fibrosa, identificado nas duas incidências.
- Nódulo calcificado (sugere fibroadenoma) – nódulo com calcificação típica, tipo “pipoca” (recomendamos marcar nesta opção as lesões típicas e que não tenham correspondência com lesão palpável).
- Nódulo com densidade heterogênea (sugere fibroadenolipoma) – nódulo com densidade de gordura e com densidade fibrosa, circundado por cápsula fibrosa, identificado em duas incidências.
- Calcificações vasculares – calcificações típicas, dispostas em linhas paralelas.
- Calcificações de aspecto benigno (cutâneas, “casca de ovo”, distróficas etc.) – cutâneas e “casca de ovo” – delicadas, com centro claro; distróficas – grosseiras, sem molde – recomendamos marcar neste item todas as calcificações tipicamente benignas e não somente as descritas no item.
- Linfonodo intramamário – recomendamos extremo rigor na caracterização do linfonodo mamário (ovalado ou reniforme, hilo adiposo medindo até 12 mm, acompanhando um vaso, geralmente no quadrante superior externo, mas que pode estar em outro quadrante, desde que mantenha as demais características).
- Distorção arquitetural por cirurgia – lesão espiculada no leito cirúrgico.
- Implantes íntegros – implantes sem sinais radiológicos de ruptura.
- Implantes com sinais de ruptura – quando exibirem sinais de suspeição de ruptura extracapsular.



Situação problemática e solução:

Faltam alguns achados benignos, como cisto oleoso, ectasia ductal, ginecomastia, que devem ser incluídos na próxima versão.

Se os achados benignos que não constam no formulário forem relevantes, sugerimos registrar no campo “observações” (exemplo: homem com indicação de lesão palpável, que representa ginecomastia).

CONCLUSÃO DIAGNÓSTICA

Esta parte é destinada para a classificação radiológica e para a recomendação de conduta.

Para classificação radiológica, foram adotadas as Categorias BI-RADS®.

Com objetivo educativo e também para reduzir o grau de subjetividade, as categorias disponibilizadas em cada laudo são resultado das opções assinaladas para cada lesão, de acordo com a análise das características feita pelo radiologista.

Convém lembrar que algumas informações, como cirurgia na mama, interferem nas opções de categoria que são disponibilizadas.

Nos Quadros 3 a 8 estão descritas as combinações que implicam em cada categoria e as recomendações de conduta padronizadas para cada uma.

Quadro 3 – Categoria 1

Pele	Normal
Composição da mama	Qualquer
Lesões	Nada marcado
Linfonodos axilares	Normais ou não visibilizados
Outros achados	Nada marcado

Quadro 4A – Categoria 2

Pele	Normal
Composição da mama	Qualquer
Lesões	Nada marcado
Linfonodos axilares	Normais ou Não visibilizados
Outros achados	Qualquer, pelo menos um achado

Quadro 4B – Categoria 2

Pele	Espessada ou retraída	Somente é habilitada se for marcado Campo 10 (radioterapia) ou Campo 11 (cirurgia) do lado correspondente
Composição da mama	Qualquer	
Lesões	Nada marcado	
Linfonodos axilares	Normais ou não visibilizados	
Outros achados	Nada marcado, qualquer, pelo menos um achado	

Quadro 4C – Categoria 2

Pele	Normal	Para que uma lesão Categoria 3 seja assinalada como Categoria 2 é necessário: - Marcar “mamografia diagnóstica”, controle de lesão Categoria 3 (campo 5b) - Estabilidade por 3 anos, e a comparação fica a cargo da radiologista (sugerimos registrar no campo “observação” o ano dos exames que serviram para comparação)
Composição da mama	Qualquer	
Lesões	Qualquer lesão Categoria 3 (ver possibilidades a seguir) ou nódulo lobulado < 10mm	
Linfonodos axilares	Normais ou não visibilizados	
Outros achados	Qualquer ou nada marcado	



Quadro 4D – Categoria 2

Pele	Normal	Recomenda-se a utilização se o linfonodo estiver aumentado, com aspecto reacional e estável
Composição da mama	Qualquer	
Lesões	Nada marcado	
Linfonodos axilares	Aumentados	
Outros achados	Qualquer ou nada marcado	

Quadro 5A – Categoria 3

Pele	Normal	--
Composição da mama	Adiposa ou predominantemente adiposa	--
Lesões	Nódulo	Localização – qualquer Tamanho <10 mm Contorno – regular Limite – qualquer
Linfonodos axilares	Normais ou não visibilizados	--
Outros achados	Qualquer ou nada marcado	--

Quadro 5B – Categoria 3

Pele	Normal	--
Composição da mama	Qualquer	--
Lesões	Microcalcificações	Localização – qualquer Forma – arredondada Distribuição – agrupadas
Linfonodos axilares	Normais ou não visibilizados	--
Outros achados	Qualquer ou nada marcado	--

Quadro 5C – Categoria 3

Pele	Normal	--
Composição da mama	Qualquer	--
Lesões	Assimetria focal ou Assimetria difusa ou Área densa ou Dilatação ductal isolada	Localização – qualquer
Linfonodos axilares	Normais ou Não visibilizados	--
Outros achados	Qualquer ou nada marcado	--

Quadro 5D – Categoria 3

Pele	Espessada ou retraída	Somente é habilitada se for marcado o Campo 10 (radioterapia) ou o Campo 11 (cirurgia) do lado correspondente
Composição da mama	Qualquer	
Lesões	Nada marcado	
Linfonodos axilares	Normais ou não visibilizados	
Outros achados	Qualquer ou nada marcado	

Quadro 5E – Categoria 3

Pele	Normal	Recomenda-se a utilização se o linfonodo estiver aumentado, com aspecto reacional, com indicação de controle radiológico
Composição da mama	Qualquer	
Lesões	Nada marcado	
Linfonodos axilares	Aumentados	
Outros achados	Qualquer ou nada marcado	

Quadro 6A – Categoria 4

Pele	Normal	--
Composição da mama	Qualquer	--
Lesões	Nódulo	Localização – qualquer Tamanho – qualquer Contorno – lobulado, irregular Limite – qualquer
Linfonodos axilares	Normais ou não visibilizados	--
Outros achados	Qualquer ou nada marcado	--



Quadro 6B – Categoria 4

Pele	Normal	--
Composição da mama	Qualquer	--
Lesões	Microcalcificações	Localização – qualquer Forma e distribuição: - Arredondadas, em segmento - Puntiformes, agrupadas - Puntiformes, em segmento - Irregulares, agrupadas - Irregulares, em segmento
Linfonodos axilares	Normais não visibilizados	--
Outros achados	Qualquer ou nada marcado	--

Quadro 6C – Categoria 4

Pele	Normal	--
Composição da mama	Qualquer	--
Lesões	Assimetria focal ou Assimetria difusa ou Área densa ou Dilatação ductal isolada ou Distorção focal	Localização – qualquer
Linfonodos axilares	Normais ou não visibilizados	--
Outros achados	Qualquer ou nada marcado	--

Quadro 6D – Categoria 4

Pele	Espessada ou retraída	Na ausência de informação de cirurgia ou radioterapia
Composição da mama	Qualquer	
Lesões	nada marcado	
Linfonodos axilares	Normais ou não visibilizados	
Outros achados	Nada marcado ou qualquer, pelo menos um achado	

Quadro 6E – Categoria 4

Pele	Normal
Composição da mama	Qualquer
Lesões	Nada marcado
Linfonodos axilares	Aumentados ou Densos ou Confluentes ou Aumentados e densos ou Aumentados e confluentes ou Densos e confluentes ou Aumentados, densos e confluentes
Outros achados	Qualquer ou nada marcado

Quadro 7A – Categoria 5

Pele	Normal	--
Composição da mama	Qualquer	--
Lesões	Nódulo	Localização – qualquer Tamanho – qualquer Contorno – espiculado Limite – qualquer
Linfonodos axilares	Normais ou não visibilizados	--
Outros achados	Qualquer ou nada marcado	--

Quadro 7B – Categoria 5

Pele	Normal	--
Composição da mama	Qualquer	--
Lesões	Microcalcificações	Localização – qualquer Forma – qualquer, se trajeto ductal Distribuição – qualquer, se ramificadas
Linfonodos axilares	Normais não visibilizados	--
Outros achados	Qualquer ou nada marcado	--



Quadro 8 – Categoria 6

Pele	Qualquer	Somente se houver marcação dos campos: 5c – Lesão com diagnóstico de câncer – habilita a Categoria 6 para o lado marcado (a mama oposta receberá a categoria de acordo com os achados) 5d – Avaliação da resposta de quimioterapia neoadjuvante – será habilitada a Categoria 6 e as demais Categorias, de acordo com os achados (recomenda-se marcar a Categoria 6 para o lado com câncer, mas somente na presença de lesão – se não houver lesão, pode-se marcar a categoria pertinente aos achados e ressaltar, no campo “observação”, que houve resposta total da lesão)
Composição da mama	Qualquer	
Lesões	Qualquer	
Linfonodos axilares	Qualquer	
Outros achados	Qualquer ou nada marcado	

Quadro 9A – Categoria 0

Pele	Normal	--
Composição da mama	Qualquer	--
Lesões	Nódulo	Localização – qualquer Tamanho – qualquer Contorno – regular, lobulado Limite – qualquer
Linfonodos axilares	Normais ou não visibilizados	
Outros achados	Qualquer ou nada marcado	

Quadro 9B – Categoria 0

Pele	Normal	--
Composição da mama	Qualquer	--
Lesões	Assimetria focal ou Assimetria difusa ou Área densa ou Dilatação ductal isolada	Localização – qualquer
Linfonodos axilares	Normais não visibilizados	--
Outros achados	Qualquer ou nada marcado	--

Quadro 9C – Categoria 0

Pele	Normal
Composição da mama	Qualquer
Lesões	Nada marcado
Linfonodos axilares	Aumentados ou Densos ou Confluentes ou Aumentados e densos ou Aumentados e confluentes ou Densos e confluentes
Outros achados	Qualquer ou nada marcado

RECOMENDAÇÃO DE CONDUTA

A recomendação de conduta para as Categorias 1 e 2 segue o Consenso do Ministério da Saúde – 2004.

O sistema não tem a opção de Categoria 0, com indicação de incidências e/ou manobras, e fica a cargo do prestador convocar a paciente para complementação e término do laudo.

A correlação entre as categorias e a recomendação está no Quadro 9.

Quadro 10 – Recomendação de conduta

Categoria 1	Mamografia a cada 2 anos
Categoria 2	Mamografia a cada 2 anos
Categoria 3	Controle radiológico em 6 meses Controle radiológico em 1 ano
Categoria 4	Histopatológico
Categoria 5	Histopatológico
Categoria 6	Terapêutica específica
Categoria 0	Complementação com ultrassonografia



Observações:

Representa campo livre, com máximo de 150 caracteres, onde o radiologista pode registrar as informações que julgar pertinentes para cada caso. Como exemplos, podemos citar:

- Recomendação de mamografia em 1 ano para pacientes de alto risco (familiar ou pessoal).
- Medida real do nódulo, em milímetros.
- Correlação entre os achados da mamografia e os achados do exame físico.
- Informar que já foi feita ultrassonografia e se o nódulo classificado Categoria 0 é cisto ou sólido, acrescentando a Categoria na ultrassonografia.
- Comparação e estabilidade da lesão.
- Outros achados benignos, se relevantes - ginecomastia, verruga, cisto sebáceo, ectasia ductal.
- Informar que foi feita segunda leitura (laudo com revisão).
- Diversos – clip de mamotomia, fio metálico em cicatriz.
- Localização adicional da lesão – terço anterior, médio, posterior.



4

CORRELAÇÃO ENTRE OS TERMOS DO SISMAMA E DO BI-RADS®

Embora a classificação utilizada no SISMAMA siga a categorização proposta no *Breast Imaging Reporting and Data System (BI-RADS®)*, publicação do Colégio Americano de Radiologia, traduzida para a Língua Portuguesa pelo Colégio Brasileiro de Radiologia, para descrição das lesões, foi feito um resumo das características, com o objetivo de facilitar a construção na informática e para preservar os termos já utilizados em nosso meio.

Como os termos traduzidos do BI-RADS® são amplamente divulgados, os Quadros 10 até 15 mostram a correlação entre os termos de ambos os sistemas, para facilitar a compreensão e a utilização do SISMAMA. Gostaríamos de ressaltar que nem os termos adotados no SISMAMA, nem os termos traduzidos do BI-RADS® são “errados” e todos podem ser utilizados, sem prejudicar a análise do grau de suspeição das lesões.

Quadro 11 – Composição da mama

BI-RADS®	SISMAMA	Comentários
Mama densa	Mama densa	Termo mantido
Quase inteiramente adiposa (substituição menor que 25% da glândula)	Mama adiposa	Foi substituído por termo simplificado
Heterogeneamente densa (substituição entre 51% - 75% da glândula)	Mama predominantemente densa	Foi substituído por termo mais adequado, visto que “heterogeneamente densa”, além de não definir a relação com o grau de substituição, pode ser utilizado na maioria das mamas, pois é incomum encontrar mama homogênea
Densidades fibroglandulares de permeio (substituição entre 25% - 50% da glândula)	Mama predominantemente adiposa	Foi substituído, pois também pode ser utilizado para a maioria das mamas, sem definir o grau de substituição



Quadro 12 – Nódulo

BI-RADS®	SISMAMA	Comentários
Forma	Redonda	---
	Oval	---
	Lobulada	Contorno lobulado
	Irregular	Contorno irregular
Margem	Circunscrita	Contorno regular Limite definido
	Microlobulada	Contorno lobulado
	Obscurecida	Limite parcialmente definido
	Indistinta	Limite pouco definido
	Espiculada	Contorno espiculado

As definições (*) serviram para estabelecer a correspondência entre os termos

(*) Definições:

- Forma – 1. limites exteriores da matéria da qual se constitui um corpo e que a este conferem configuração particular; 2. ser ou objeto cuja natureza e aspecto não se pode precisar.
- Margem – 1. parte em branco ao redor de folha manuscrita ou impressa; linha ou faixa que limita ou circunda algo, borda.
- Obscurecida – 1. com falta de luz, escuro; 2. sombrio, tenebroso; 3. difícil de entender, confuso; 3. desconhecido, ignorado; 4. humilde, pobre.
- Circunscrita – 1. limitado de todos os lados por uma linha; 2. limitado, restrito; 3. localizado.
- Indistinta – 1. que não se distingue ou difere dos demais; 2. falta de definição, que é vago ou indefinido; 3. confuso, misturado.
- Contorno – 1. linha que fecha ou limita exteriormente um corpo, periferia; 2. circuito; linha que determina os relevos, perfil.
- Limite – 1. linha de demarcação, raia; 2. local onde se separam dois terrenos ou territórios contíguos, fronteira; 3. parte ou ponto extremo.

Quadro 13 – Microcalcificações

BI-RADS®		SISMAMA	Comentários
Forma	Tipicamente benignas (cutâneas, vasculares, “pipoca”, agulha, redonda, puntiforme, com centro lucente, “casca de ovo”, leite de cálcio, fios de sutura, distróficas)	Com exceção das vasculares, representam as “outras calcificações de aspecto benigno”, descritas em “outros achados”	Para calcificações redondas e puntiformes, marcar como achado tipicamente benigno se forem difusas na mama
	Intermediárias (amorfa ou indistinta, grosseiramente heterogênea)	Arredondadas Puntiformes Irregulares	Para arredondadas ou puntiformes, se não forem difusas
	Alta probabilidade de malignidade (pleomórficas, lineares, ramificadas)	Ramificadas	--
Distribuição	Difusas	--	Distribuição contemplada em “outras calcificações de aspecto benigno”
	Regional	Em segmento	--
	Agrupadas	Agrupadas	--
	Lineares	Trajeto ductal	--
	Segmento	Em segmento	--

Quadro 14 – Distorção focal

BI-RADS®	SISMAMA	Comentários
Distorção da arquitetura	Distorção focal	Este termo foi adotado para designar a lesão, diferenciando-a da distorção da arquitetura por cirurgia, para que a mesma expressão não tivesse dois significados no sistema



Quadro 15 – Assimetrias e área densa

BI-RADS®	SISMAMA	Comentários
Assimetria focal	Assimetria focal	--
Assimetria global	Assimetria difusa	Por tratar-se de lesão extensa, o termo “difusa” caracteriza melhor a lesão (global – considerado em globo, por inteiro ou em conjunto)
--	Área densa	Termo para designar lesão similar à assimetria focal, porém utilizado nas mamas operadas, notadamente após mastectomia, quando não é possível avaliar simetria

Quadro 16 – Dilatação ductal isolada

BI-RADS®	SISMAMA	Comentários
Estrutura tubular assimétrica Ducto dilatado solitário	Dilatação ductal isolada	--



REFERÊNCIAS

Aguillar VLN, Bauab SP, Mello G. Relatório mamográfico e ultra-sonográfico segundo o BI-RADS®. Guia e Dúvidas. In: Aguillar V, Bauab S, Maranhão M. Mama. Diagnóstico por imagem. Rio de Janeiro: Revinter; 2009. 289:310.

American College of Radiology. Breast imaging reporting and data system (BI-RADS®). 4ª ed. Reston, Va: American College of Radiology; 2003.

BI-RADS® Frequently Asked Questions (Revised 9-1-09). Disponível em: http://www.acr.org/SecondaryMainMenuCategories/quality_safety/BIRADSAtlas. Acesso em: 30 nov 2010.

Campos MC. Sistema de gestão de dados e emissão de laudo em mamografia (Mammo Data®) [Dissertação de Mestrado]. Rio de Janeiro: Universidade Federal do Rio de Janeiro, Departamento de Radiologia; 1998.

Coelho Jr JL, Vianna LL, Silva HMS. Imagens da mama. Guia prático. Rio de Janeiro: Revinter; 1999. 123 p.

Instituto Nacional de Câncer (Brasil). Mamografia: da prática ao controle. Rio de Janeiro: INCA; 2007. 109 p.

Kalaf JM. Radiologia do câncer de mama. In: Duarte DL. Radiologia da mama. Rio de Janeiro: Medsi Editora Médica e Científica Ltda; 1994. 113:124.


Orel SG, Kay N, Reynolds C, Sullivan DC. BI-RADS® categorization as a predictor of malignancy. Radiology. 1999; 211:845-850.

Sickles EA. Mammographic features of “early” breast cancer. AJR. 1984; 143:461-464.

Sickles EA. Mammographic features of 300 consecutives nonpalpable breast cancers. AJR. 1986; 146:661-663.

Sickles EA. Nonpalpable, circumscribed, noncalcified solid breast masses: likelihood of malignancy based on lesion size and age of patient. Radiology 167. 1994; 192:439-442.





Publicação desenvolvida para orientar na elaboração de laudo no SISMAMA

Esta publicação foi elaborada para subsidiar os médicos radiologistas na elaboração de laudos no Sistema de Informação do Câncer de Mama (SISMAMA). O objetivo é orientar o profissional na digitação das informações de acordo com o padrão e as regras do SISMAMA. Algumas situações da prática são exemplificadas e são sugeridas alternativas para adequada elaboração do laudo mamográfico.

