




ARTIGO ORIGINAL

## Supratracheal laryngectomy: a multi-institutional study<sup>☆</sup>



Ariana M. Garcia <sup>a,\*</sup>, Fernando L. Dias<sup>a</sup>, Antônio J. Gonçalves<sup>b</sup>,  
Claudio R. Cernea<sup>c</sup>, Emilson Q. Freitas<sup>a</sup>, Marcelo B. Menezes<sup>b</sup>  
e Marco Aurélio V. Kulcsar<sup>c</sup>

<sup>a</sup> Instituto Nacional de Câncer (INCA), Serviço de Cirurgia de Cabeça e Pescoço, Rio de Janeiro, RJ, Brasil

<sup>b</sup> Irmandade Santa Casa de Misericórdia de São Paulo (ISCMSp), Departamento de Cirurgia de Cabeça e Pescoço, São Paulo, SP, Brasil

<sup>c</sup> Universidade de São Paulo (USP), Hospital das Clínicas (HC), Departamento de Cirurgia de Cabeça e Pescoço, São Paulo, SP, Brasil

Recebido em 29 de setembro de 2018; aceito em 7 de abril de 2019  
Disponível na Internet em 29 de julho de 2020

### KEYWORDS

Supratracheal laryngectomy;  
Tracheohyoido-epiglottopexy;  
Tracheohyoidopexy

### Abstract

**Introduction:** Supratracheal laryngectomy has been described as a surgical procedure for glottic or supraglottic cancer extending to the subglottic region and/or involving the cricoarytenoid joint, aiming to preserve laryngeal function (breathing, phonation and swallowing), without diminishing locoregional cancer control. The choice of supracricoid laryngectomy in these cases could result in a high risk of compromised resection margins.

**Objective:** To determine the safety, viability, adequacy of surgical margins and the supratracheal laryngectomy results for intermediate and advanced laryngeal cancer by reviewing the results at three different institutions in Brazil.

**Methods:** This is a retrospective study that analyzed the charts of 29 patients submitted to supratracheal laryngectomy from October 1997 to June 2017. The type of laryngectomy performed was classified according to the European Laryngological Society classification for horizontal laryngectomies. Early and late results were evaluated. Survival rates (overall, specific, disease-free and total laryngectomy-free survival) were calculated. The mean follow-up time was 44 months.

**Results:** Of the 29 patients submitted to supratracheal laryngectomy, 25 had no previous treatment. One patient (3.4%) had compromised margins. Four patients (13.8%) had recurrence. Of these, three had local recurrence and one had regional recurrence. Five patients (17.2%) required a total laryngectomy, two due to ruptured pexy and three due to local recurrence. Four of

DOI se refere ao artigo: <https://doi.org/10.1016/j.bjorl.2019.04.004>

<sup>☆</sup> Como citar este artigo: Garcia AM, Dias FL, Gonçalves AJ, Cernea CR, Freitas EQ, Menezes MB, et al. Supratracheal laryngectomy: a multi-institutional study. Braz J Otorhinolaryngol. 2020;86:609–16.

\* Autor para correspondência.

E-mail: [ariana.mgarcia@hotmail.com](mailto:ariana.mgarcia@hotmail.com) (A.M. Garcia).

A revisão por pares é da responsabilidade da Associação Brasileira de Otorrinolaringologia e Cirurgia Cérvico-Facial.

**PALAVRAS-CHAVE**

Laringectomia  
supratraqueal;  
Traqueohioideopiglo-  
topexia;  
Traqueohioideopexia

these patients (80%) achieved a successful total procedure. Four patients (13.8%) died, two due to postoperative complications and two due to recurrence. Overall, specific, disease-free and total laryngectomy-free survival at 5 years were, respectively, 82.1%; 88.2%; 83.0% and 80.2%. *Conclusion:* Selected patients with intermediate and advanced laryngeal cancer may benefit from supratracheal laryngectomy, that resulted in total laryngectomy-free survival and specific survival of 80.2% and 88.2%, respectively.

© 2019 Associação Brasileira de Otorrinolaringologia e Cirurgia Cérvico-Facial. Published by Elsevier Editora Ltda. This is an open access article under the CC BY license (<http://creativecommons.org/licenses/by/4.0/>).

**Laringectomia supratraqueal: um estudo multi-institucional****Resumo**

*Introdução:* A laringectomia supratraqueal tem sido descrita como um procedimento cirúrgico com objetivo de preservar a função da laringe (respiração, fonação e deglutição), sem prejuízo no controle oncológico locorregional, para câncer glótico ou supraglótico com extensão à subglote e/ou envolvimento da articulação cricoaritenóidea. A opção pela laringectomia supracricóide nesses casos poderia resultar em grande risco para margens de ressecção comprometidas.

*Objetivo:* Determinar a segurança, viabilidade, adequação das margens cirúrgicas e os resultados da laringectomia supratraqueal para o câncer de laringe intermediário e avançado através da revisão dos resultados de três instituições distintas no Brasil.

*Método:* Estudo retrospectivo, com análise dos prontuários de 29 pacientes submetidos à laringectomia supratraqueal, de outubro de 1997 a junho de 2017. O tipo de laringectomia realizada foi classificado de acordo com a classificação da Sociedade Laringológica Europeia para laringectomias horizontais. Foram avaliados os resultados precoces e tardios. As taxas de sobrevida (global, específica, livre de doença e livre de laringectomia total) foram calculadas. O tempo médio de seguimento foi 44 meses.

*Resultados:* Dos 29 pacientes submetidos à laringectomia supratraqueal, 25 não tinham tratamento prévio. Um paciente (3,4%) teve margens comprometidas. Quatro pacientes (13,8%) recidivaram. Desses, três tiveram recidiva local e um apresentou recidiva regional. Cinco pacientes (17,2%) necessitaram de totalização da laringectomia, duas por ruptura da pexia e três por recidiva local. Quatro desses pacientes (80%) obtiveram sucesso na totalização. Quatro pacientes (13,8%) foram a óbito, dois por complicações pós-cirúrgicas e dois por recidiva. As sobrevidas global, específica, livre de doença e livre de laringectomia total em 5 anos foram, respectivamente, 82,1%; 88,2%; 83,0% e 80,2%.

*Conclusão:* Pacientes selecionados com câncer intermediário e avançado de laringe podem ser beneficiados com laringectomia supratraqueal, que ofereceu sobrevida livre de laringectomia total e sobrevida específica de 80,2% e 88,2%, respectivamente.

© 2019 Associação Brasileira de Otorrinolaringologia e Cirurgia Cérvico-Facial. Publicado por Elsevier Editora Ltda. Este é um artigo Open Access sob uma licença CC BY (<http://creativecommons.org/licenses/by/4.0/>).

**Introdução**

O tratamento do câncer de laringe em estágio avançado ainda apresenta desafios no que diz respeito ao controle da doença somado à preservação da função do órgão. A terapêutica cirúrgica convencional para esses casos consiste em laringectomia total com ou sem radioterapia adjuvante.<sup>1,2</sup> Por resultar em perda da função e alto grau de morbidade, protocolos de preservação do órgão com quimiorradioterapia têm sido propostos com a intenção de preservar a funcionalidade laríngea, atinge-se sobrevida global em torno de 60%.<sup>3-5</sup>

Outra opção terapêutica para casos selecionados de tumores de laringe com estádios III e IV é a laringectomia

supracricóide (LSC). Entretanto, um número significativo de pacientes pode não ser seguramente tratado por essa técnica, quando há, por exemplo, extensão subglótica maior do que 1 cm ou quando a lesão alcança a porção posterior da articulação cricoaritenóidea.<sup>6</sup>

A laringectomia supratraqueal (LST) tem sido descrita como um procedimento cirúrgico com vistas à preservação da função da laringe (respiração, fonação e deglutição), sem prejuízo no controle oncológico locorregional, para câncer glótico ou supraglótico com extensão à subglote e/ou envolvimento da articulação cricoaritenóidea. As características clínicas mais frequentemente encontradas nesses tumores são a fixação da corda vocal e da aritenóide ipsilaterais com envolvimento da articulação cricoaritenóidea e do espaço

cricotireóideo, combinado com esclerose da aritenóide e/ou da cricoide. A opção pela LSC nesses casos poderia resultar em grande risco para presença de margens de ressecção comprometidas.<sup>6,7</sup>

As indicações para LST incluem tumores glóticos com extensão subglótica anterior e/ou lateral e acometimento do anel da cricoide (T2-T3); tumores glóticos e/ou supraglóticos com invasão do espaço paraglótico e envolvimento de até uma unidade cricoaritenóidea, caracterizados pela fixação da aritenóide (T3); e tumores de laringe localmente avançados com extensão anterior através da cartilagem tireóidea e mínimo extravasamento extralaringeo (T4a). As contra-indicações locais são os tumores que envolvem as duas aritenóides, o espaço interaritenóideo, a base de língua, a hipofaringe e/ou a traqueia, lesões com invasão grosseira do espaço pré-epiglótico e acometimento do osso hioide, além de lesões com grande extravasamento extralaringeo.<sup>6,8-10</sup>

Em 2014, a Sociedade Laringológica Europeia propôs uma classificação sistemática para as laringectomias parciais horizontais abertas, identificou três tipos de procedimentos cirúrgicos baseados no limite inferior da ressecção: Tipo I, laringectomia supraglótica; Tipo II, laringectomia supraticóide e Tipo III, laringectomia supratraqueal. Para os Tipos II e III, o sufixo "a" significa que a epiglote supra-hióidea foi preservada e feita crico-hioideopiglotopexia (Tipo IIa) ou traqueo-hioideopiglotopexia (Tipo IIIa), enquanto que o sufixo "b" indica que foi removida, com confecção de crico-hioideopexia (Tipo IIb) ou traqueo-hioideopexia (Tipo IIIb). Além disso, cada tipo de laringectomia pode ser estendido a estruturas adjacentes. Dessa maneira, a extensão da ressecção cirúrgica é indicada pelas seguintes abreviaturas: +ARY, quando a ressecção envolve uma aritenóide; +BOT, quando há envolvimento da base da língua; +PIR, para ressecção de um seio piriforme; +CAU, no envolvimento de uma unidade cricoaritenóidea, composta pela aritenóide, articulação cricoaritenóidea e metade correspondente da lâmina posterior da cricoide.<sup>11</sup>

O objetivo deste estudo foi determinar a segurança, viabilidade, adequação das margens cirúrgicas e os resultados da LST para o câncer de laringe intermediário e avançado, através da revisão dos resultados de três instituições distintas no Brasil.

## Método

No presente estudo, retrospectivo, foram incluídos 29 pacientes submetidos à LST, 14 do ISCMSP, 10 do INCA e 5 do HCFMUSP, de outubro de 1997 até junho de 2017. O período de seguimento variou de 2 a 232 meses (média de 44).

**Tabela 1** Características dos 29 pacientes submetidos à LST

Característica	n/N	%
<i>Gênero</i>		
Masculino	26/29	89,7
Feminino	3/29	10,3
<i>Idade</i>		
Média (anos)	59	-
Varição (anos)	35-82	-
<i>Tratamento prévio</i>		
Cirurgia a laser	2/29	6,9
Radioterapia	1/29	3,4
Cordectomia	1/29	3,4

Entre eles, 26 (89,7%) eram do gênero masculino e 3 (10,3%) do feminino. A idade variou entre 35 e 82 anos (média de 59).

Quatro pacientes (13,8%) tiveram tratamento prévio, dois foram submetidos à cirurgia a laser, um à radioterapia e um à cordectomia (tabela 1).

Com relação à localização do tumor, 27 (93,1%) eram em glote e 2 (6,9%) em supraglote. Todos os casos foram reclassificados de acordo com a Classificação de Tumores Malignos TNM *Union Internationale Contre le Cancer* (UICC-2016). De acordo com o estadiamento clínico, 22 pacientes (75,9%) foram classificados como cT3 e 3 (10,3%) como cT4a. Dos pacientes com tratamento prévio e doença recidivada, um paciente (3,4%) era rT2 (cirurgia a laser) e 3 (10,3%) eram rT3 (radioterapia, cirurgia a laser e cordectomia). Entretanto, patologicamente, um paciente (3,4%) apresentava ausência de neoplasia, 4 (13,8%) eram pT2, 14 (48,3%) eram pT3 e 10 (34,5%) eram pT4a. Dessa maneira, 4 pacientes apresentaram *downgrade* e 8 pacientes apresentaram *upgrade* no estadiamento patológico quando comparado com o estadiamento clínico. Um paciente (3,4%) apresentava metástase cervical ao exame clínico, cN2b; porém, ao exame patológico, 4 pacientes (13,8%) apresentavam metástase cervical, 2 (6,9%) pN1, um (3,4%) pN2a e um (3,4%) pN2b. Somente um paciente (3,4%) não foi submetido a esvaziamento cervical (tabela 2).

O tipo de cirurgia feita, segundo a classificação da Sociedade Laringológica Européia,<sup>11</sup> foi a IIIa em 4 pacientes (13,8%), IIIa+CAU em 17 (58,6%), IIIb em 5 (17,2%) e IIIb+CAU em 3 (10,3%) (tabela 3).

Um paciente (3,4%) apresentou as margens de ressecção comprometidas. No que diz respeito à adjuvância, 7 pacientes (24,1%) complementaram o tratamento apenas com

**Tabela 2** 2016 TNM UICC

TNM	pT0	pT1	pT2	pT3	pT4a
cT3	0	0	2	12	8
cT4a	0	0	1	0	2
rT2	0	0	1	0	0
rT3	1	0	0	2	0

TNM UICC, TNM Union Internationale Contre le Cancer Classification of Malignant Tumors.

**Tabela 3** Tipo de cirurgia de acordo com a localização do tumor

	Glote n (%)	Supraglote n (%)
IIIa	4 (13,8)	0
IIIa + CAU	17 (58,6)	0
IIIb	3 (10,3)	2 (6,9)
IIIb + CAU	3 (10,3)	0

CAU, cricoarytenoid unit.

radioterapia e 5 (17,2%) com quimioterapia associada à radioterapia.

As sobrevidas global, específica, livre de doença e livre de laringectomia total foram estimadas pelo método de Kaplan-Meier.

## Resultados

Em 5 anos, a sobrevida global foi 82,1%; a sobrevida específica foi 88,2%; a sobrevida livre de doença foi 83,0%; os 4 pacientes recidivaram nos primeiros 18 meses; a sobrevida livre de laringectomia total foi 80,2%; os 5 casos foram submetidos à totalização da laringectomia nos primeiros 12 meses após a LST (fig. 1).

Um paciente (3,4%) apresentou ausência de neoplasia no laudo histopatológico da LST. Apresentava melanoma de mucosa com estadiamento cT3N0M0, foi submetido a duas microcirurgias a laser previamente, com margens comprometidas, porém sem doença residual na LST de resgate.

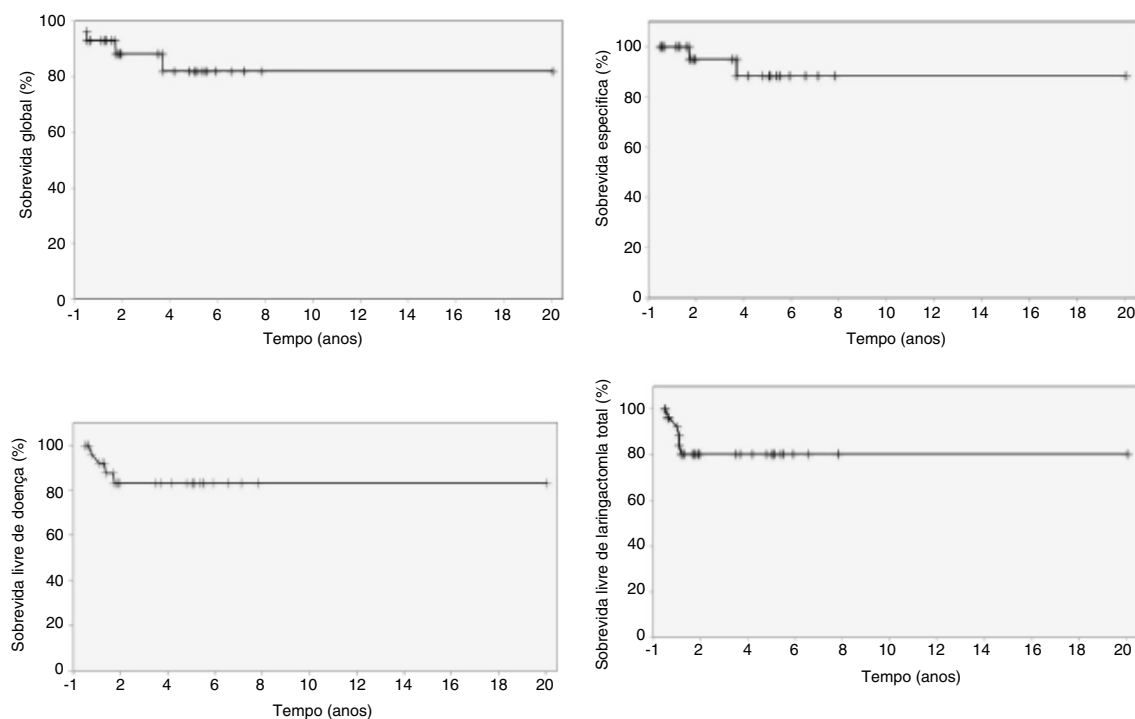
Oito pacientes (27,6%) apresentaram complicações pós-cirúrgicas agudas, três com sangramento cervical, dois com

**Tabela 4** Complicações pós-operatórias agudas e tardias

Complicações agudas	n/N	%
Sangramento cervical	3/29	10,3
Ruptura da pexia	2/29	6,9
Pneumonia aspirativa	1/29	3,4
Celulite cervical	1/29	3,4
Acidente vascular encefálico	1/29	3,4
Total	8/29	27,6
Complicações tardias	n/N	%
Aspiração crônica	2/29	6,9
Estenose da neolaringe	5/29	17,2
Pneumonia aspirativa	1/29	3,4
Dispneia	1/29	3,4
Total	9/29	31

ruptura da pexia, um pneumonia aspirativa, um celulite cervical e um acidente vascular encefálico.

Nove pacientes (31%) tiveram complicações tardias após o tratamento e incluíram dois com aspiração crônica, cinco com estenose do remanescente laringeo, um com pneumonia aspirativa e um com dispneia por mucosa laríngea redundante. Os pacientes com aspiração crônica encontravam-se em fonoterapia. Os que resultaram em estenose laríngea mantiveram o uso de cânula de traqueostomia. O paciente que apresentou pneumonia aspirativa foi tratado apenas com antibioticoterapia, pois já se encontrava em cuidados paliativos por doença cervical recidivada e irrisecável. O paciente com mucosa laríngea redundante foi tratado com sucesso com ressecção a laser por via endoscópica (tabela 4).



**Figura 1** Sobrevida global, específica, livre de doença e livre de laringectomia total em 5 anos.

Quatro pacientes (13,8%) recidivaram. Desses, três tiveram recidiva local (um paciente pT3N0M0, submetido à radioterapia adjuvante, recidivou após 9 meses; um paciente pT3N0M0 que teve as margens comprometidas na LST foi submetido à quimiorradioterapia adjuvante e recidivou após 4 meses; um paciente tratado com radioterapia previamente, submetido à LST de resgate, com pT3N0M0, recidivou após 7 meses) e um apresentou recidiva regional (pT3pN2b, submetido à quimiorradioterapia adjuvante, apresentou recidiva cervical irrissecável e óbito após 15 meses).

Cinco pacientes (17,2%) necessitaram de totalização da laringectomia, 2 (6,9%) por ruptura da pexia e 3 (10,3%) por recidiva local da doença. Quatro desses pacientes (80%) obtiveram sucesso na laringectomia total de resgate.

Quatro pacientes (13,8%) foram a óbito, entre eles dois por complicações no pós-operatório (um por sangramento cervical no 5º dia de pós-operatório e um por acidente vascular encefálico no 11º dia de pós-operatório) e dois por recidiva regional irrissecável da doença (um foi a óbito após 15 meses da LST e um apresentou recidiva local após 9 meses da LST, foi submetido à totalização da laringectomia e evoluiu com metástase cervical e óbito após 30 meses).

Vinte e cinco de 27 pacientes (92,6%, exclusive os dois que foram a óbito por complicações agudas no pós-operatório) retomaram a dieta oral e retiraram a sonda enteral; o tempo de uso variou entre 23 e 397 dias (mediana de 45); um paciente (3,7%) operado 9 meses antes de este trabalho ser escrito usava-a até o momento por aspiração crônica e um paciente (3,7%) que evoluiu com recidiva cervical irrissecável teve gastrostomia até o óbito.

Com relação à traqueostomia, 16 de 22 pacientes (72,7%, exclusive os dois que foram a óbito por complicações no pós-operatório e os cinco que totalizaram a laringectomia) foram decanulados. O tempo de decanulação variou de 11 a 257 dias (mediana de 50). Cinco pacientes (22,7%) permaneceram com traqueostomia por estenose do remanescente laríngeo e um (4,6%) por aspiração crônica.

A taxa de preservação da função laríngea, no que diz respeito à capacidade de se alimentar sem sonda enteral, fala compreensível e respiração sem traqueostomia, foi de 68,2%. Entre os 22 pacientes (exclusive os dois que foram a óbito por complicações no pós-operatório e os cinco que totalizaram a laringectomia), cinco mantiveram o uso de traqueostomia, um de sonda enteral e um de traqueostomia mais sonda enteral.

Na [tabela 5](#) temos a análise do estadiamento patológico, complicações agudas e tardias, totalização de laringectomia, óbitos e avaliação dos pacientes que retiraram a sonda enteral e que foram decanulados por instituição.

No último seguimento feito, dos 25 pacientes que sobreviveram, nenhum apresentava recidiva locoregional da doença e um (4%) fazia acompanhamento por nódulo pulmonar isolado sem definição diagnóstica até o momento.

## Discussão

A primeira LST com traqueo-hioepiglottopexia foi feita por Serafini em 1972. Esse procedimento envolvia a preservação da epiglote supra-hióidea e pexia entre o osso hioide, a epiglote remanescente e o primeiro anel traqueal. Entretanto,

essa técnica removia as duas aritenoides, trazia resultado funcional ruim. Dessa maneira, foi abandonada no início dos anos 1980.<sup>12</sup>

Em 1990, Laccourreye et al. publicaram os resultados oncológicos e funcionais da LSC com crico-hioepiglottopexia para câncer de glote, feita em 36 pacientes. Em 34 casos, ambas as aritenoides foram preservadas. Porém, em um paciente houve a desarticulação da junção cricoaritenóidea com ressecção de uma aritenóide e em outro foi feita a ressecção da porção anterolateral da cartilagem cricoide com traqueocrico-hioepiglottopexia. Nenhuma complicação ocorreu nesses dois pacientes, ambos foram decanulados com 7 e 3 dias, respectivamente. A taxa de sobrevida em 3 anos foi 86,5% e as taxas de recidiva local e regional foram 5,6% e 8,4%, respectivamente. Nesse estudo, todos os pacientes foram decanulados (tempo médio de 7 dias; 3–57 dias), recuperaram a deglutição e tiveram a sonda nasoenteral removida (tempo médio de 15 dias; 9–30 dias) e apresentaram qualidade vocal que permitia interação social.<sup>13</sup>

Em outra publicação, os mesmos autores descrevem os resultados oncológicos e funcionais da LSC com crico-hiodopexia para tumores supraglóticos/transglóticos, feita em 68 pacientes. Nesse estudo foi observado taxa de sobrevida em 3 anos de 71,4%, sem recorrência local, porém com taxa de recidiva regional de 5,8% e de metástase a distância de 8,8%. Todos os pacientes foram decanulados (tempo médio de 7 dias; 3–51 dias); 74,6% adquiriram deglutição normal e tiveram a sonda nasoenteral removida (tempo médio de 15 dias; 13–70) e todos apresentaram fonação que permitia interação social. Um paciente foi a óbito no 3º dia de pós-operatório por ruptura de aneurisma de aorta abdominal e outro no 5º mês por pneumonia aspirativa recorrente.<sup>14</sup>

Piquet e Chevalier obtiveram, em 104 pacientes submetidos à LSC com crico-hioepiglottopexia entre 1972 e 1985, taxa de sobrevida global em 5 anos de 75%, retirada da sonda nasoenteral em até 45 dias de pós-operatório em 100% dos casos e decanulação em até 28 dias de 81,5% dos pacientes.<sup>15</sup>

Em 1996, Laccourreye et al. descreveram uma modificação na técnica da LSC convencional, em que o anel da cricoide era removido nos casos de tumores glóticos com extensão subglótica anterior. Nessa série de 21 pacientes, as taxas de sobrevida, controle local, recidiva cervical, metástase a distância em 5 anos foram, respectivamente, 74,7%; 88,9%; 11,1% e 22,4%, com taxa de preservação da laringe de 90,5%.<sup>16</sup>

Em 1997, outro estudo publicado por Laccourreye et al. descreveu os casos de ruptura da pexia após LSC. Em um período de 22 anos (1974–1996), a incidência dessa complicação foi de 0,8% (3/371). Nessas situações, pode-se optar pela totalização da laringectomia ou pela revisão da pexia, com ressecção do arco anterior da cricoide e reconstrução com traqueocrico-hioepiglottopexia.<sup>17</sup> Na nossa série, os 2 casos de ruptura da pexia foram tratados com totalização da laringectomia.

No estudo de Lima et al., em que foram avaliados os resultados funcionais e oncológicos de 43 pacientes com câncer glótico T3/T4 tratados com LSC com crico-hioepiglottopexia, observou-se sobrevida específica e sobrevida livre de doença de 78% e 83%, respectivamente, em 5 anos. A taxa de preservação da laringe foi 83,7%.<sup>1</sup> Em

**Tabela 5** Análise por instituição

	ISCMSP n (%)	INCA n (%)	HCFMUSP n (%)
<i>N</i>	14 (48,3)	10 (34,5)	5 (17,2)
<i>pT</i>			
pT0	0	1 (3,4)	0
pT1	0	0	0
pT2	0	1 (3,4)	3 (10,3)
pT3	7 (24,1)	7 (24,1)	0
pT4a	7 (24,1)	1 (3,4)	2 (6,9)
<i>Complicações agudas</i>			
Sangramento cervical	2 (6,9)	1 (3,4)	0
Ruptura da pexia	1 (3,4)	0	1 (3,4)
Pneumonia aspirativa	0	1 (3,4)	0
Celulite cervical	0	1 (3,4)	0
Acidente vascular encefálico	1 (3,4)	0	0
<i>Complicações tardias</i>			
Aspiração crônica	2 (6,9)	0	0
Estenose da neolaringe	5 (17,2)	0	0
Pneumonia aspirativa	0	1 (3,4)	0
Dispneia	0	1 (3,4)	0
<i>Totalização de laringectomia</i>			
Ruptura da pexia	1 (3,4)	0	1 (3,4)
Recidiva local	2 (6,9)	1 (3,4)	0
<i>Óbito</i>			
Sangramento cervical	1 (3,4)	0	0
Acidente vascular encefálico	1 (3,4)	0	0
Recidiva de doença	1 (3,4)	1 (3,4)	0
<i>Sonda enteral</i>			
Retirada	11/12 (91,7)	9/10 (90)	5/5 (100)
Varição de tempo de uso (dias)	30-330	23/397	30-203
<i>Traqueostomia</i>			
Decanulação	3/9 (33,3)	9/9 (100)	4/4 (100)
Varição de tempo de uso (dias)	47-257	11-90	60-230

um estudo prévio dos mesmos autores, 2 de 27 pacientes submetidos à LSC com crico-hioidopiglotopexia por câncer glótico T2/T3 necessitaram de totalização de laringectomia (um por pneumonia aspirativa de repetição e um por ruptura da pexia).<sup>18</sup>

Em 2006, Rizzotto et al. propuseram uma alteração na técnica da LSC estendida, até então descrita, permitiram assim a sua funcionalidade e possibilidade de reabilitação pós-operatória. Essa técnica é baseada na ressecção de toda a glote e parte da subglote, além da cartilagem tireoide, preserva ambas ou pelo menos uma unidade crico-aritenóideia funcionante, composta pela aritenóide, articulação cricoaritenóideia e metade correspondente da lâmina posterior da cricoide. Inferiormente, o limite da ressecção engloba todo o anel e metade da lâmina posterior da cricoide, preserva o primeiro anel traqueal. O tipo de reconstrução, traqueo-hioidopiglotopexia ou traqueo-hioidopexia difere de acordo com a extensão da ressecção da supraglote.<sup>8,9</sup>

Posteriormente, esses autores avaliaram os resultados oncológicos e funcionais de 115 pacientes submetidos à LST entre 2002 e 2011. As sobrevidas global, livre de doença e o

controle locorregional em 3 anos foram, respectivamente, 84,6%; 72,3% e 73,3%; e, em 5 anos, 78,9%; 68,5% e 69,6%. A sonda nasoenteral ou gastrostomia foi retirada em 97,4% dos pacientes, com tempo médio de 21 dias (12–161). A média do tempo de oclusão da traqueostomia foi de 86 dias (29–489).<sup>19</sup>

Em nossa série, um paciente foi submetido à LSC estendida à porção posterolateral da cartilagem cricoide com ressecção de uma unidade cricoaritenóideia em 1997, quando a LST ainda não havia sido descrita. Esse caso foi reclassificado como laringectomia tipo IIIa+CAU e incluído no estudo. Todos os outros casos foram tratados após a descrição da técnica.

Succo et al. publicaram os resultados da maior série na literatura internacional, com 142 pacientes submetidos à LST em um estudo multi-institucional na Itália. Nesse, 21,1% dos casos apresentaram recidiva da doença, 70% recidiva local e 30% recidiva regional. As sobrevidas global, específica, livre de doença e livre de laringectomia total em 5 anos foram, respectivamente, 78,7%; 90,4%; 69,1% e 85,4%.<sup>6</sup>

Os resultados oncológicos do presente estudo são comparáveis aos publicados na literatura internacional até

o momento, com sobrevida global, específica, livre de doença e livre de laringectomia total em 5 anos de 82,1%, 88,2%, 83,0% e 80,2%, respectivamente.

Um estudo de Rizzotto et al. avaliou 469 pacientes submetidos a LSC (399) e LST (70) em um período superior a 10 anos e comparou os resultados oncológicos e funcionais entre elas. As sobrevidas global e livre de doença em 5 anos e preservação da função da laringe após 2 anos de cirurgia foram, respectivamente, 95,6%; 90,9% e 95,7% para LSC e 80%; 72,9% e 80% para a LST. A taxa de totalização da laringectomia entre todos os pacientes nessa série foi de 4,4%. A retirada da sonda nasoesférica ou da gastrostomia ocorreu em 99,4% dos pacientes (tempo médio de 16 dias; 4-161) e a decanulação ocorreu em 98,3% dos casos (tempo médio de 73 dias; 16-852). Ambos os tipos de laringectomias apresentam sobrevidas superiores àquelas obtidas através de protocolos de preservação de órgão, baseados em quimiorradioterapia.<sup>20</sup> Na nossa série, o resultado funcional foi pouco inferior, 92,6% dos pacientes tiveram a sonda enteral removida (mediana de 45 dias; 23-397) e 72,7% foram decanulados (mediana de 50 dias; 11-257).

Com relação às complicações pós-operatórias agudas e tardias, obtivemos sangramento cervical, celulite cervical, estenose do remanescente laríngeo, dispnéia e pneumonia aspirativa em 10,3%; 3,4%; 17,2%; 3,4% e 6,9% dos casos, respectivamente. No estudo de Rizzotto et al., essas taxas foram 1,7%; 0,9%; 17,4%; 0,9% e 9,6%; e de Succo et al. foram 0,7%; 1,4%; 17,6%; 2,1% e 9,9%.<sup>6,19</sup>

Os resultados funcionais em longo prazo após a LST têm sido descritos na literatura internacional. Um estudo publicado em 2015 avaliou a deglutição, a voz e a qualidade de vida em um grupo de 22 pacientes submetidos a esse procedimento. A recuperação da deglutição foi alcançada em 20 casos, dois pacientes apresentaram disfagia severa para sólidos. A voz encontrada no pós-operatório foi altamente disfônica e o tempo máximo de fonação foi significativamente reduzido, porém foi suficiente para permitir um discurso espontâneo normal. Apesar disso, os pacientes relataram somente pequeno impacto na qualidade de vida. Disfagia leve e pneumonia por aspiração representam as complicações precoces mais comuns após esse procedimento, apesar de infrequentes, e normalmente são bem tolerados. Estenose do remanescente laríngeo é a complicação tardia mais comum. Os resultados funcionais da LST são similares aos encontrados com a LSC.<sup>9,21-23</sup>

A ampliação do limite inferior da LST expandiu as indicações da LSC, rompeu alguns paradigmas. Casos em que havia o envolvimento de uma unidade cricoaritenóidea e/ou com extensão subglótica eram considerados contraindicações para LSC, tinham a laringectomia total como indicação.

Com o advento dessa técnica, esses casos selecionados puderam ser tratados com laringectomia subtotal, com preservação da função da laringe e sem prejuízo no controle locorregional da doença.

## Conclusão

Pacientes selecionados com câncer intermediário e avançado de laringe podem ser beneficiados com LST, que ofereceu, neste estudo, sobrevida livre de

laringectomia total e sobrevida específica de 80,2% e 88,2%, respectivamente.

## Conflitos de interesse

Os autores declaram não haver conflitos de interesse.

## Referências

1. Lima RA, Freitas EQ, Dias FL, Barbosa MM, Kligerman J, Soares JR, et al. Supracricoid laryngectomy with cricohyoidoepiglottopexy for advanced glottic cancer. *Head Neck*. 2006;28:481-6.
2. Dias FL, Lima RA, Kligerman J, Cernea CR. Therapeutic options in advanced laryngeal cancer: an overview. *ORL J Otorhinolaryngol Relat Spec*. 2005;67:311-8.
3. Department of Veterans Affairs Laryngeal Cancer Study Group, Wolf GT, Fisher SG, Hong WK, Hillman R, Spaulding M, et al. Induction chemotherapy plus radiation compared with surgery plus radiation in patients with advanced laryngeal cancer. *N Engl J Med*. 1991;324:1685-90.
4. Forastiere AA, Goepfert H, Maor M, Pajak TF, Weber R, Morrison W, et al. Concurrent chemotherapy and radiotherapy for organ preservation in advanced laryngeal cancer. *N Engl J Med*. 2003;349:2091-8.
5. Lefebvre JL, Pointreau Y, Rolland F, Alfonsi M, Baudoux A, Sire C, et al. Induction chemotherapy followed by either chemoradiotherapy or bioradiotherapy for larynx preservation: the TREMPILIN randomized phase II study. *J Clin Oncol*. 2013;31:853-9.
6. Succo G, Bussi M, Presutti L, Cirillo S, Crosetti E, Bertolin A, et al. Supratracheal laryngectomy: current indications and contraindications. *Acta Otorhinolaryngol Ital*. 2015;35:146-56.
7. Succo G, Crosetti E, Bertolin A, Lucioni M, Rizzotto G. Supratracheal partial laryngectomy with tracheohyoidoepiglottopexy (open partial horizontal laryngectomy type IIIa + cricoarytenoid unit): surgical technique illustrated in the anatomy laboratory. *Head Neck*. 2017;39:392-8.
8. Rizzotto G, Succo G, Lucioni M, Pazziaia T. Subtotal laryngectomy with tracheohyoidopexy: a possible alternative to total laryngectomy. *Laryngoscope*. 2006;116:1907-17.
9. Succo G, Fantini M, Rizzotto G. Supratracheal partial laryngectomy: indications, oncologic and functional results. *Curr Opin Otolaryngol Head Neck Surg*. 2017;25:127-32.
10. Schindler A, Fantini M, Pizzorni N, Crosetti E, Mozzanica F, Bertolin A, et al. Swallowing, voice, and quality of life after supratracheal laryngectomy: preliminary long-term results. *Head Neck*. 2015;37:557-66.
11. Succo G, Peretti G, Piazza C, Remacle M, Eckel HE, Chevalier D, et al. Open partial horizontal laryngectomies: a proposal for classification by the working committee on nomenclature of the European Laryngological Society. *Eur Arch Otorhinolaryngol*. 2014;271:2489-96.
12. Serafini I. Reconstructive laryngectomy. *Rev Laryngol Otol Rhinol*. 1972;93:23-38.
13. Laccourreye H, Laccourreye O, Weinstein G, Menard M, Brasnu D. Supracricoid laryngectomy with cricohyoidoepiglottopexy: a partial laryngeal procedure for glottic carcinoma. *Ann Otol Rhinol Laryngol*. 1990;99:421-6.
14. Laccourreye H, Laccourreye O, Weinstein G, Menard M, Brasnu D. Supracricoid laryngectomy with cricohyoidopexy: a partial laryngeal procedure for selected supraglottic and transglottic carcinomas. *Laryngoscope*. 1990;100:735-41.
15. Piquet JJ, Chevalier D. Subtotal laryngectomy with crico-hyoidoepiglottopexy for the treatment of extended glottic carcinomas. *Am J Surg*. 1991;162:357-61.

16. Laccourreya O, Brasnu D, Jouffre V, Couloigner V, Naudo P, Laccourreya H. Supra-cricoid partial laryngectomy extended to the anterior arch of the cricoid with tracheo-cricohyoido-epiglottopexy: Oncologic and functional results. *Ann Otolaryngol Chir Cervicofac.* 1996;113:15–9.
17. Laccourreya O, Brasnu D, Laccourreya L, Weinstein G. Major surgical complications ruptured pexis after supracricoid partial laryngectomy. *Ann Otol Rhinol Laryngol.* 1997;106:159–62.
18. Lima RA, Freitas EQ, Kligerman J, Dias FL, Barbosa MM, Sa GM, et al. Supracricoid laryngectomy with CHEP: functional results and outcome. *Otolaryngol Head Neck Surg.* 2001;124:258–60.
19. Rizzotto G, Crosetti E, Lucioni M, Bertolin A, Monticone V, Sprio AE, et al. Oncologic outcomes of supratracheal laryngectomy: critical analysis. *Head Neck.* 2015;37:1417–24.
20. Rizzotto G, Crosetti E, Lucioni M, Succo G. Subtotal laryngectomy: outcomes of 469 patients and proposal of a comprehensive and simplified classification of surgical procedures. *Eur Arch Otorhinolaryngol.* 2012;269:1635–46.
21. Succo G, Crosetti E, Bertolin A, Lucioni M, Caracciolo A, Panetta V, et al. Benefits and drawbacks of open partial horizontal laryngectomies Part A: early-to-intermediate-stage glottis carcinoma. *Head Neck.* 2016;38:333–40.
22. Succo G, Crosetti E, Bertolin A, Lucioni M, Arrigoni G, Panetta V, et al. Benefits and drawbacks of open partial horizontal laryngectomies Part B: intermediate and selected advanced stage laryngeal carcinoma. *Head Neck.* 2016;38:649–57.
23. Schindler A, Pizzorni N, Fantini M, Crosetti E, Bertolin A, Rizzotto G, et al. Long-term functional results after open partial horizontal laryngectomy type IIa and type IIIa: a comparison study. *Head Neck.* 2016;38:1427–35.