

assistência

NOVA TECNOLOGIA PERMITE OBTER MATERIAL MAIS EFICIENTE PARA ANÁLISE PATOLÓGICA, REDUZINDO TEMPO ENTRE DIAGNÓSTICO E TRATAMENTO

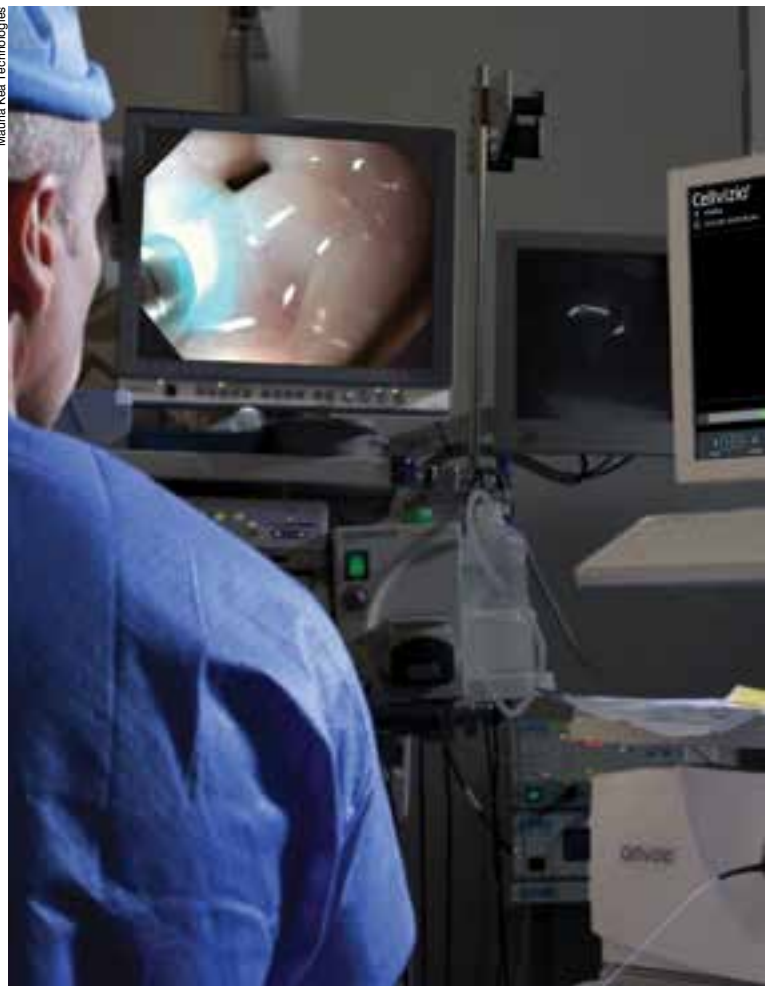Biópsia ótica contra o câncer

Uma nova técnica endoscópica, a endomicroscopia confocal a laser, também chamada de biópsia ótica, permite visualizar lesões com suspeita de câncer ao nível da célula. O método toma por base a iluminação da mucosa com raio laser, que é absorvido por um agente fluorescente. Depois, a luz é refletida para a captura das imagens, que surgem nítidas e ampliadas. Nesse procedimento de microscopia *in vivo* é possível ver as estruturas celulares funcionando, e o exame permite aprimorar a qualidade ou reduzir o número de biópsias convencionais para o diagnóstico histológico do câncer. A inovação tecnológica está sendo implantada no INCA e servirá para avaliar, além de lesões nas superfícies do esôfago, estômago, duodeno e cólon, lesões acessíveis à punção guiada por ecoendoscopia.

Conhecido por sua sigla em inglês, CLE (*confocal laser endomicroscopy*), o método utiliza microscópios com laser que captam as imagens através de fibras flexíveis miniaturizadas. Essas fibras podem ser introduzidas em diversos locais do organismo, combinadas a métodos convencionais da medicina, como a endoscopia digestiva. Nesse caso, o procedimento une o endoscópio a uma sonda laser de fibra óptica. A conjugação dessa sonda ao endoscópio restringe o campo de visão e amplia em torno de mil vezes a imagem de um segmento (porção) do tecido de tal forma a permitir visualizar sua composição celular.

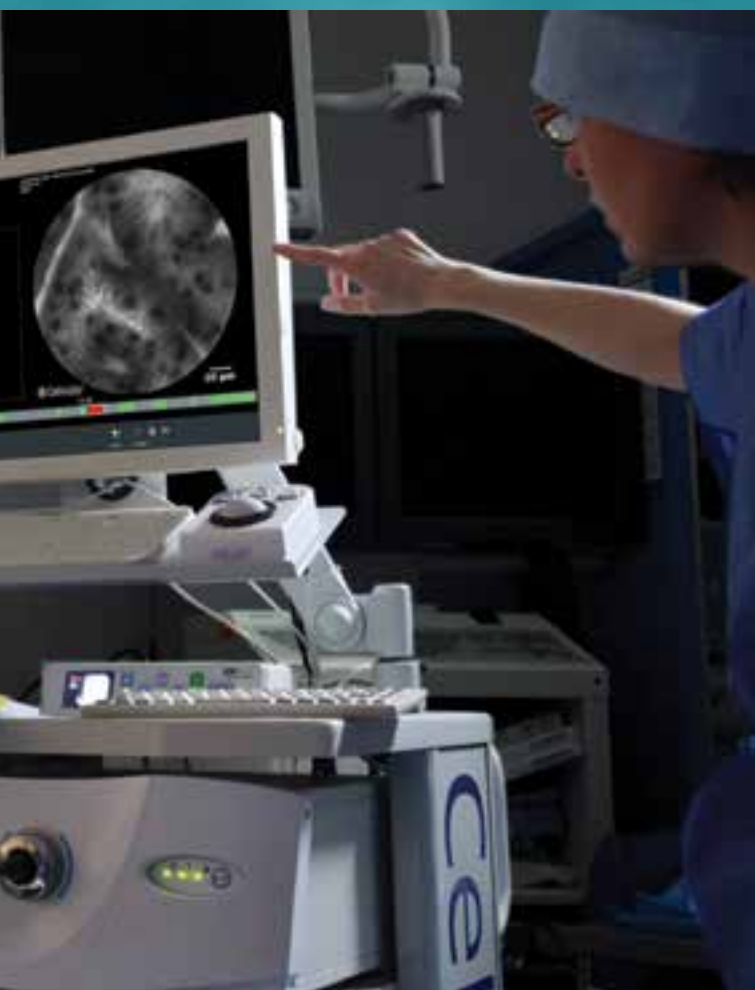Na endomicroscopia, uma fibra microscópica é introduzida pelo canal de biópsia de endoscópios

Mauna Kea Technologies



“O exame traduz a imagem endoscópica da lesão em um padrão de estrutura microscópica celular em tempo real, *in vivo*, característica nunca vista antes. No momento do exame endoscópico, temos a oportunidade de ver simultaneamente o padrão da superfície da mucosa ao vivo”

SIMONE GUARALDI,
cirurgiã oncológica do INCA



convencionais, possibilitando obter imagens microscópicas da superfície de alguns órgãos. Para que as imagens possam ser visualizadas pelo médico, o paciente recebe fluoresceína endovenosa antes do exame. Essa substância circula até o nível de microvascularização e, por conta de sua propriedade fluorescente, destaca as diversas estruturas celulares ou intercelulares, permitindo o estudo microscópico *in vivo*.

Hoje, o INCA realiza exames de endoscopia convencional e ecoendoscopia, ambos para diagnóstico e terapêutica, e de enteroscopia diagnóstica (endoscopia do intestino médio). Na endoscopia é utilizado um tubo flexível (endoscópio) que tem na ponta um *chip* responsável por capturar as imagens do sistema digestivo, como uma câmera. A endomicroscopia chega para agregar mais informações, muitas vezes decisivas nos rumos do tratamento do paciente. A nova técnica poderá ser combinada com as endoscopias alta, baixa (colonoscopia), das vias bíliopancreáticas (colangiopancreatografia endoscópica retrógrada) e com a ecoendoscopia.

Cirurgiã oncológica especialista em endoscopia digestiva diagnóstica e terapêutica com foco em ecoendoscopia e membro da Seção de Endoscopia do Hospital do Cancer I, Simone Guaraldi é responsável pela implantação do novo procedimento no INCA, onde também realiza seu doutorado. Utilizando equipamento emprestado, o Instituto realizou o exame pela primeira vez na América Latina, durante o Encontro Nacional de Endoscopia Oncológica (Eneo), em 2012. O projeto para aquisição do aparelho foi aprovado em 2013, mas ainda aguarda-se autorização para sua importação. No Brasil, só três unidades hospitalares de São Paulo contam com o equipamento: o Instituto de Câncer do Estado de São Paulo (Icesp), a Irmandade da Santa Casa de Misericórdia e o Hospital Sírio-Libanês.

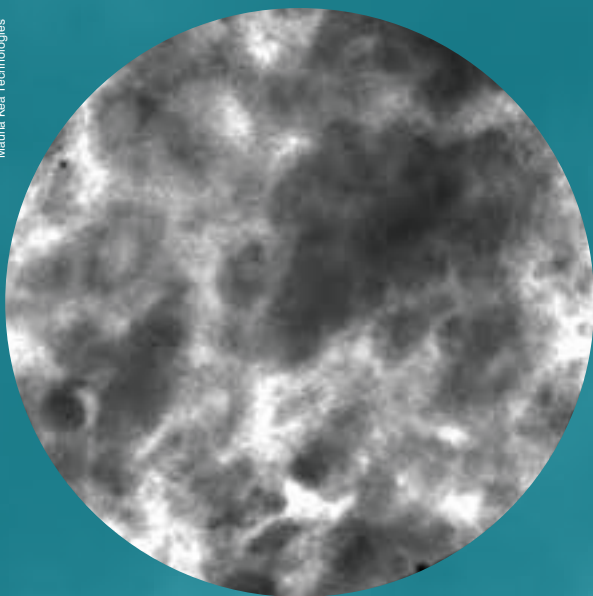
A experiência de Simone com a endomicroscopia foi adquirida com o médico francês Marc Giovannini em sua passagem pelo Institut Paoli-Calmettes, em Marselha. A unidade hospitalar onde a endoscopista recebeu o treinamento é referência mundial no assunto. Quando o novo equipamento chegar ao INCA, ela fará a capacitação dos médicos da Seção de Endoscopia.

Simone Guaraldi ressalta o diferencial do novo exame e como ele pode colaborar com a microscopia convencional: “Ele traduz a imagem endoscópica da lesão em um padrão de estrutura microscópica celular em tempo real, *in vivo*, característica inédita. No momento do exame endoscópico, temos a

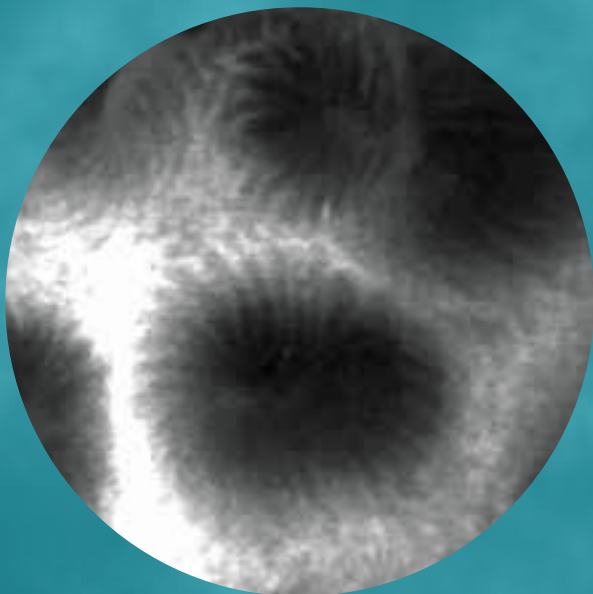
oportunidade de ver simultaneamente o padrão da superfície da mucosa ao vivo”.

Para explicar a eficiência do exame, Simone cita como exemplo o uso nos pacientes com esôfago de Barrett, situação em que há potencial de transformação maligna. “Antigamente, em busca de áreas displásicas (em especial de áreas com displasia de alto grau sinalizando processo de malignização) precisávamos fazer múltiplas biópsias seriadas, a cada 2cm, ao longo do segmento com tecido de Barrett. Hoje, com a endomicroscopia, ao fazermos o exame endoscópico convencional, antes de realizar a biópsia convencional, é possível passarmos através

Mauna Kea Technologies



A endomicroscopia confocal a laser permite visualizar tecidos ao nível da célula. Acima, um exemplo de mucosa gástrica normal. Abaixo, uma com desorganização tecidual, caracterizando neoplasia maligna



do canal de biópsia a pequena sonda específica de endomicroscopia e fazermos a análise por varredura da superfície mucosa, identificando áreas com maior distorção da microestrutura tecidual, prováveis sítios de displasia e/ou câncer”, conta.

Essa investigação pode diminuir o tempo de espera entre o diagnóstico e o tratamento, sobretudo quando indica, por exemplo, a necessidade de tratamento por mucosectomia, método de ressecção endoscópica minimamente invasiva de lesões gastrointestinais. “De uma forma geral, na maioria dos casos de esôfago de Barrett, é necessário coletar fragmento tecidual pelo método de biópsia seriada e aguardar seu resultado histológico antes de se decidir pela ressecção endoscópica. Com o recurso da endomicroscopia, é possível identificar “áreas doentes” e antecipar a realização de mucosectomia, com ressecção de toda a lesão, propiciaria melhor método diagnóstico e terapêutico”, compara. “Na maioria das vezes, esta decisão só seria tomada após o resultado da biópsia convencional”, afirma.

TRABALHO DA PATOLOGIA É REDUZIDO

“A literatura demonstra que este método permite colher material tecidual mais eficiente para o diagnóstico e ao mesmo tempo reduzir de forma significativa o número de amostras não contributivas (biópsias que seriam colhidas e analisadas pelo patologista, mas que não contribuiriam para a decisão terapêutica). Isso significa que se espera entregar ao patologista material de biópsia de melhor qualidade e que permita um diagnóstico definitivo mais eficiente da mesma forma que se espera reduzir a carga de trabalho total com material que não contribui para o cuidado do paciente. Com a amostra mais precisa, o patologista conseguirá dar um retorno melhor da informação, para que o médico possa decidir o tratamento do paciente”, justifica.

No INCA são realizadas, diariamente, cerca de 30 a 40 endoscopias. Com a chegada da endomicroscopia, a qualidade da informação vai melhorar, tornando os diagnósticos ainda mais precisos, prevê Simone Guaraldi. De acordo com a endoscopista, o procedimento também poderá reduzir custos, mas essa economia ainda não pode ser mensurada.

Simone destaca ainda a importância da inovação tecnológica no âmbito dos métodos endoscópicos, entre os quais a endomicroscopia, que vem proporcionando aprimoramento do cuidado dos pacientes, sobretudo em relação ao diagnóstico precoce e tratamento minimamente invasivo das lesões neoplásicas gastrointestinais em sua fase inicial. ■