

# Carcinoma Invasivo de Mama do Tipo não especial: Relato de caso

Silveira VA <sup>(1)</sup>, Vieira VHR<sup>(2)</sup>, Apratto Junior PC<sup>(3)</sup>

(1) Graduando em medicina 12º período pela Universidade do Grande Rio – UNIGRANRIO.

(2) Residência médica em cirurgia oncológica pelo INCA; Médico do Hospital Federal de Bonsucesso e Hospital Quinta Dor. Docente na Unigranrio.

(3) Pós Doc. pela UERJ, Professor da disciplina de trabalho de conclusão do curso da Unigranrio

## Resumo:

O câncer de mama é o mais comum em mulheres excluindo o de pele não melanoma e tem diversos fatores de risco, como o sexo feminino, histórico familiar, obesidade, mutação genética, entre outros. A detecção precoce é crucial para o sucesso do tratamento. A mamografia anual é recomendada para mulheres a partir dos 40 anos, segundo a Sociedade Brasileira de Mastologia e a partir dos 50 anos segundo o Ministério da Saúde Brasileiro. O estadiamento correto do tumor é fundamental para determinar o prognóstico e o tratamento adequado. A análise de diversos fatores ajuda a definir o melhor tratamento para cada paciente. Este trabalho apresenta um relato de caso de uma paciente com carcinoma invasivo de mama do tipo não especial, onde o estadiamento clínico no pré-operatório era T2 N0 M0. Após a cirurgia de mastectomia, a paciente se manteve em hormonioterapia adjuvante. A pandemia de COVID -19 impactou e colocou uma sobrecarga sem precedentes no sistema de saúde a nível mundial, fazendo com que todos os recursos médicos dedicados à contenção, rastreamento de doenças, fossem prejudicados. Por esse motivo muitas mulheres, deixaram de fazer o rastreamento para o câncer de mama, incluindo a paciente do caso relatado. Embora não haja referenciais teóricos embasados abordando sobre este assunto tão recente, este relato de caso tenta colaborar para que possa haver mais pesquisas sobre este tema: a falha no rastreamento do câncer de mama, no período da COVID-19.

**Palavras chaves:** carcinoma invasivo da mama; RE (receptor de estrogênio); RP (receptor de progesterona); HER2 e Anastrozol.

## Abstract:

Breast cancer is the most common type in women, after non-melanoma skin cancer, and has several risk factors, such as female sex, family history, obesity, genetic mutation, among others. Early detection is crucial to successful treatment. Annual mammography is recommended for women aged 40 and over, according to the Brazilian Society of Mastology, and women aged 50 and over according to the Brazilian Ministry of Health. Correct tumor staging is essential to determine the prognosis and appropriate treatment. The analysis of several factors helps to define the best treatment for each patient. This work presents a case report of a patient with non-special type invasive breast carcinoma, where the preoperative clinical staging was T2 N0 M0. After mastectomy surgery, the patient remained on adjuvant hormone therapy. The COVID-19 pandemic impacted and placed an unprecedented burden on the healthcare system worldwide, causing all medical resources dedicated to containment and disease tracking to be compromised. For this reason, many women stopped being screened for breast cancer, including the patient in the reported case. Although there are no grounded theoretical references addressing this very recent issue, this case report attempts to collaborate so that there can be more research on this topic: the failure to screen for breast cancer during the COVID-19 period.

**Keywords:** invasive breast carcinoma; ER (estrogen receptor); PR (progesterone receptor); HER2 and Anastrozole.

## Introdução:

Sabe-se que o câncer de mama é a neoplasia maligna mais diagnosticada no sexo feminino em todo o mundo, excluindo o de pele não melanoma, e 150 vezes mais comum em mulheres do que em homens. Cerca de 13,22 % das mulheres nascidas nos EUA terão diagnóstico de câncer de mama durante a vida; contudo a mortalidade está diminuindo, devido a melhora nos métodos de rastreamento e diagnóstico, como a mamografia, que faz a detecção em estágios iniciais, bem como os avanços com as terapias adjuvantes [2].

Casos esporádicos podem acontecer em 90 a 95%. 5 a 10% são hereditários [1]. A neoplasia mamária maligna acontece de maneira multifatorial, mas temos como principal evento um defeito na reparação do DNA. As neoplasias malignas se originam a partir de células totipotentes (stem cells) que dão origem a outros clones. Fatores ambientais, estilo de vida e dieta, podem influenciar na ocorrência do câncer de mama. Temos como principais fatores de risco: sexo feminino, fatores hormonais e reprodutivos, histórico de parentes de primeiro grau com câncer de mama, principalmente antes dos 50 anos de idade, câncer de ovário em parentes de primeiro grau, mutação do BRCA 1 e 2.

Outros fatores incluem: gestação após 30 anos de idade, nuliparidade, não ter amamentado, (pois acredita-se que a amamentação protege contra o risco de câncer de mama), menarca precoce, menopausa tardia, terapia de reposição hormonal, principalmente depois de usar por mais de 5 anos em associação de estrogênio e progesterona; exposição prolongada a radiação ionizante, também é fator de risco aumentado para câncer de mama [13].

O risco de câncer de mama pelo fator obesidade afeta de forma diferente as mulheres pré e pós menopausa. Na pré-menopausa está relacionado com ciclos menstruais mais longos e aumento dos ciclos anovulatórios que resulta em menor exposição total ao estrogênio e reduz o risco de câncer de mama. Na pós menopausa, a principal fonte de estrogênio é o metabolismo nos tecidos periféricos a obesidade está associada a concentrações séricas mais elevadas de estrogênios disponíveis e consequente risco aumentado [1].

Pesquisas sugerem que aumento de atividade física em mulheres na pós-menopausa reduz risco, devido a redução no IMC e concentrações séricas reduzidas de estrogênio relacionados ao exercício [13].

O estado dos receptores de estrogênio e progesterona tem importância no prognóstico. Tumores que carecem de um ou ambos os receptores tendem mais a recorrer do que os tumores que possuem receptores hormonais [20].

As alterações moleculares no tumor também são úteis. Tumores que hiperexpressam erbB2 (HER-2/neu) ou que apresentam um gene p53 mutante exibem pior prognóstico, porém podem responder a determinadas terapias alvo [3].

Com relação ao rastreamento, segundo a Sociedade Brasileira de Mastologia, a mamografia deve ser realizada anualmente, a partir dos 40 anos (até 7 anos de expectativa de vida). [2] Já o ministério da saúde, preconiza que esse rastreamento seja realizado a cada dois anos, em mulheres com idade entre 50 e 69 anos. Mulheres abaixo de 40 anos realizam o exame em caso de complementação diagnóstica, como em nódulo palpável ou com suspeita de síndrome hereditária. [22]

Cabe ressaltar que a ultrassonografia das mamas é utilizada somente como medida de auxílio no diagnóstico e não como *screening*.

O tratamento empregado vai depender do estadiamento, podendo ser utilizadas combinações entre cirurgia, radioterapia e tratamento sistêmico.

Em consequência do atraso no diagnóstico provocado pela pandemia de COVID -19, a paciente do caso relatado foi diagnosticada tardiamente e encontrava-se na categoria BI- RADS 5, correndo risco de um desfecho desfavorável. O rastreamento no período da pandemia teve a realocação de recursos da saúde pública a nível mundial, levando a atendimentos postergados e consequentemente a diagnósticos mais tardios, dessa forma muitas mulheres, deixaram de fazer o rastreamento para o câncer de mama, incluindo a paciente do caso relatado.

## Objetivos

O objetivo geral é relatar a evolução de um caso de carcinoma mamário invasivo do tipo não especial.

O objetivo específico, se baseia em:

- Descrever o acompanhamento do desfecho do caso da paciente em questão por sua relevância clínica. Para essa pesquisa foi realizado coleta de dados em prontuário, através de exame físico criterioso e reconhecimento de linfonodos palpáveis, sinais e sintomas da doença, conforme relatado na introdução.

- A identificação de risco e benefício das diversas formas de tratamentos recomendadas, deve-se respeitar o estadiamento e as particularidades da paciente.

- Relatar a importância do diagnóstico precoce, visando um melhor desfecho e a não ocorrência de metástase, bem como o avanço do tumor.

## Justificativa

A justificativa para a realização de um projeto nesse tema se dá pela relevância clínica (por ser o tumor mais prevalente no sexo feminino), científica (para corroborar com novos avanços na pesquisa), social (pois engloba o cotidiano da família que convive com a pessoa enferma), política (uma vez que a totalidade do diagnóstico, tratamentos e acompanhamento foi custeado pelo SUS) e tecnológica.

Por isso é de suma importância a participação do SUS, tanto no diagnóstico precoce, na atenção primária, como no tratamento terciário, devido ao nível de complexidade nessa fase do tratamento.

Esse relato traz contribuição para a compreensão sobre o rastreamento e diagnóstico precoce do câncer de mama, condutas terapêuticas após exames citológicos e histopatológico, designando o tipo de conduta e intervenção a ser tomada no processo de tratamento e solução do caso do carcinoma mamário.

O que motivou a investigação, foi o fato de o trabalho conseguir descrever o diagnóstico não precoce devido a interferência da pandemia de COVID-19 no rastreamento da doença a qual impactou e colocou uma sobrecarga sem precedentes no sistema de saúde a nível mundial, fazendo com que todos os recursos médicos destinados ao rastreamento de doenças, fossem prejudicados, por esse motivo a referida paciente do caso, assim como pode ter acontecido com outras mulheres, deixou de fazer o rastreamento para o câncer de mama.

Embora não haja referenciais teóricos embasados sobre este tema tão recente, deixo este relato para que em um segundo momento quem sabe, possa haver mais pesquisa sobre este fato da falta de diagnóstico no rastreamento de câncer de mama, no período da COVID-19.

Devido a todos os aspectos abordados acima, o motivo da escolha do tema se dá por achar necessária a busca por novas informações nas modalidades de rastreamento, tratamentos, acompanhamento e prognóstico.

Enfatiza-se a importância e singularidade do carcinoma mamário infiltrante no relato de caso, pois medidas antecipadas podem ser tomadas, como por exemplo o diagnóstico precoce por meio de acurácia do diagnóstico clínico de rastreamento com mamografia, possibilitando um melhor prognóstico.

## Referencial Teórico

Para esse trabalho de relato de caso, foi realizada revisão da literatura sobre o tema e teve como referência em bases de dados consultadas pelo MEDLINE, EMBASE, LILACS, SciELO, Pubmed, UpToDate, acervos do Instituto Nacional do Câncer (INCA), Hospital Sírio Libanês, Hospital Israelita Albert Einstein, Ministério da Saúde, Sociedade Brasileira de Mastologia, *National Comprehensive Cancer Network* (NCCN), ESMO (Sociedade Europeia de Oncologia Médica).

A *National Comprehensive Cancer Network* (NCCN) existe há mais de 25 anos, ela desenvolve recursos para a melhoria da qualidade do tratamento do câncer, incluindo diretrizes para pacientes e recomendações de especialistas; Existe uma biblioteca de recursos gratuitos através do site : <https://www.nccn.org/patientresources/patient-resources/nccn-foundation> . Frequentemente atualizadas por painéis multidisciplinares de médicos, pesquisadores e defensores. A NCCN possui processos rigorosos de transparência e gerenciamento de possíveis conflitos de interesse e compartilha abertamente como as Diretrizes da NCCN são desenvolvidas.

A ESMO (Sociedade Europeia de Oncologia Médica), representa mais de 34.000 profissionais de oncologia em 170 países, é uma referência em educação e informação em oncologia.

Para essa pesquisa foram analisados 20 artigos, com os descritores: carcinoma invasivo da mama, RE (receptor de estrogênio), RP (receptor de progesterona), HER2 e Anastrozol, com um período de 5 anos de publicação. A população estudada nos artigos foram pacientes adultas, do sexo feminino.

O objeto de estudo é o carcinoma invasivo de mama do tipo não especial, antigamente chamado de carcinoma ductal infiltrante.

As estratégias utilizadas foram recolhimento de dados, que compreendessem o tema abordado em um período estipulado de 5 anos, que agrupassem os descritores e o perfil da paciente em questão.

Como instrumento foi utilizado o prontuário da paciente, exames, artigos científicos, livros, instituições oncológicas de referência.

Os artigos estudados abordam os diversos tipos de câncer de mama e o tipo de tratamento específico para cada tipo histológico, estadiamento, particularidades de cada paciente como idade, status hormonal, comorbidades, dentre outros. Existem diversos recursos para cada demanda, dentre eles, cirurgia, radioterapia e tratamento sistêmico.

## Metodologia

O trabalho foi executado como um estudo de caso, onde elaborou-se um estudo descritivo que relaciona o relato de caso da paciente sobre carcinoma de mama, do ano de 2023, em uma paciente do sexo feminino, com 64 anos de idade, diagnosticada e tratada pelo Instituto Nacional do Câncer, no município do Rio de Janeiro.

A obtenção dos dados necessários fora coletada e retida em consultas e exame físicos, como instrumentos foram utilizados artigos indexados, livros, prontuário do Instituto Nacional do Câncer (INCA), do ano de 2023, sites de organizações da saúde, como Instituto Nacional do Câncer (INCA), Hospital Sírio Libanes, Hospital Israelita Albert Einstein, Sociedade Brasileira de Mastologia, Ministério da Saúde, *National Comprehensive Cancer Network* (NCCN), ESMO (Sociedade Europeia de Oncologia Médica).

O objeto de estudo foi o carcinoma invasivo de mama do tipo não especial.

As estratégias utilizadas no estudo de caso foi a revisão do prontuário da paciente das consultas iniciais e consultas de revisões, onde foram registrados dados observados e coletado resultado de exame no acompanhamento pré, peri e pós-operatório.

Para a revisão foram usados artigos que abordassem sobre carcinoma mamário, exames de rastreio para o câncer de mama e exame de rastreio na pandemia da COVID-19, Anastrozol, HER 2, receptor de estrogênio e progesterona. Foram excluídos artigos que não tivessem correlação direta ao carcinoma mamário, diagnóstico do câncer de mama, impacto da pandemia em exames de rotina, artigos na população pediátrica. Inicialmente, após a avaliação dos critérios, foram encontrados aproximadamente 45 artigos, permanecendo 20 após os critérios de exclusão.

O período pesquisado foi de janeiro a outubro de 2023. A partir da conduta adotada, foi realizada uma revisão não sistemática da atualização terapêutica com base na coleta de dados de artigos científicos disponíveis no MEDLINE, EMBASE, LILACS, SciELO, Pubmed (*National Library of Medicine*), UpToDate, acervos do Instituto Nacional do Câncer (INCA), Hospital Sírio Libanes, Hospital Israelita Albert Einstein, Sociedade Brasileira de Mastologia, Ministério da Saúde, *National Comprehensive Cancer Network* (NCCN), ESMO (Sociedade Europeia de Oncologia Médica), selecionados através de palavras chaves como: carcinoma invasivo da mama, RE (receptor de estrogênio), RP (receptor de progesterona), HER2 e Anastrozol.

Foram utilizados filtros de idiomas em inglês, português e espanhol, a partir do ano de 2018 até o ano de 2023. Além disso os livros: manual de oncologia e oncologia básica para profissionais de saúde também contribuíram para a realização deste trabalho.

## Relato do caso

Paciente sexo feminino, 64 anos, branca, 79 quilos, 1.45 metros, divorciada, aposentada com técnica de enfermagem. Menarca aos 9 anos e menopausa aos 33 anos por histerectomia total, devido a mioma uterino;

Gestações: G3 PC3 A0; não fazia uso de anticoncepcional; realizou reposição hormonal por 3 meses apenas, há 30 anos. Como comorbidades a paciente apresentava HAS, dislipidêmica, obesidade, sedentarismo, osteoporose, CBC (carcinoma basocelular) em região dorsal, catarata. História de exposição a radiação ionizante.

Medicações de uso contínuo: Sinvastatina 40 mg; ciprofibrato 100 mg; diosmin 450 + 50 mg; espironolactona 50 mg, enalapril 10mg.

Apresentou relato em prontuário de história familiar de neoplasia de reto (irmã); mama e útero (avó materna); tios maternos com leucemia. Sem histórico de tabagismo e etilismo.

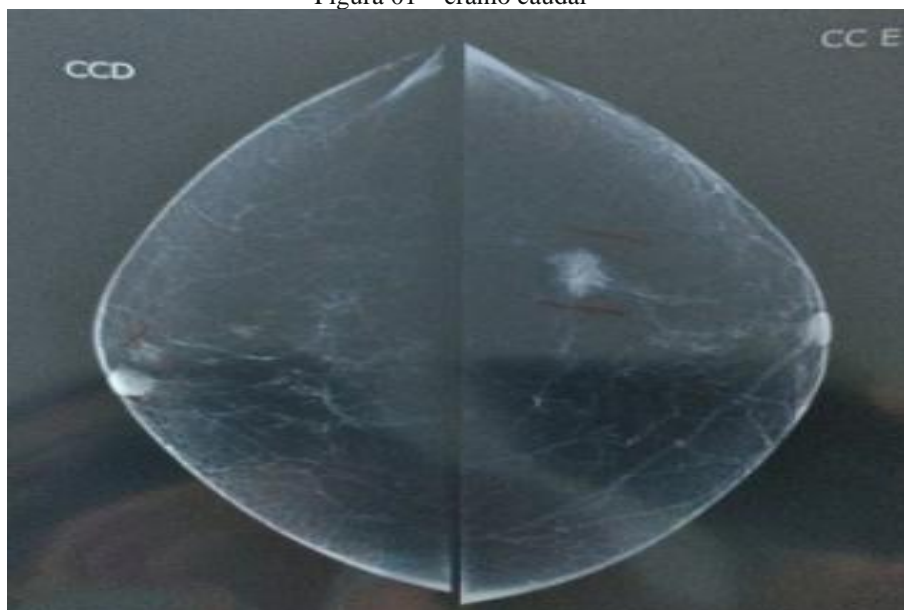
As cirurgias prévias realizadas foram histerectomia há 30 anos por mioma; 3 cesarianas, colecistectomia, cálculo renal, blefaroplastia, ligadura tubária.

Paciente relatava que após sofrer trauma na mama esquerda, percebeu desconforto, sentiu dor local, que antes não sentia; foi ao posto de saúde mais próximo de sua residência, onde foi avaliada por uma enfermeira que notou nódulo em mama esquerda, foi encaminhada a médica do posto da unidade básica de saúde que a avaliou e solicitou exames de mamografia e ultrassonografia para investigação.

Realizou mamografia digital bilateral (Fig.01) com tomossíntese e ultrassonografia direcionada à região retroareolar (RRA) e quadrante superior lateral (QSL) da mama direita e ao QSL da mama esquerda que evidenciou mamas adiposas, assimetria focal em QSL da mama esquerda. Linfonodos axilares normais.

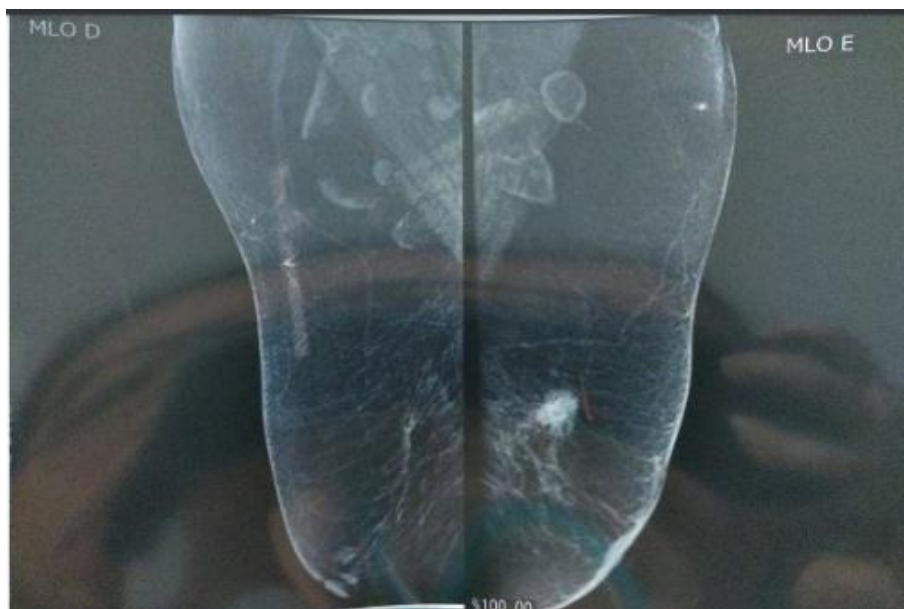
Nódulo denso, irregular, espiculado, com calcificações amorfas de permeio, no terço médio do QSL da mama esquerda com cerca de 1,9 cm, distando 4,4 da papila (medindo na incidência médio lateral oblíqua (MLO) - Fig. 02) pouco definido, categoria BI- RADS 5. Figura 3 apresentando *spot* da lesão.

Figura 01 – crânio caudal



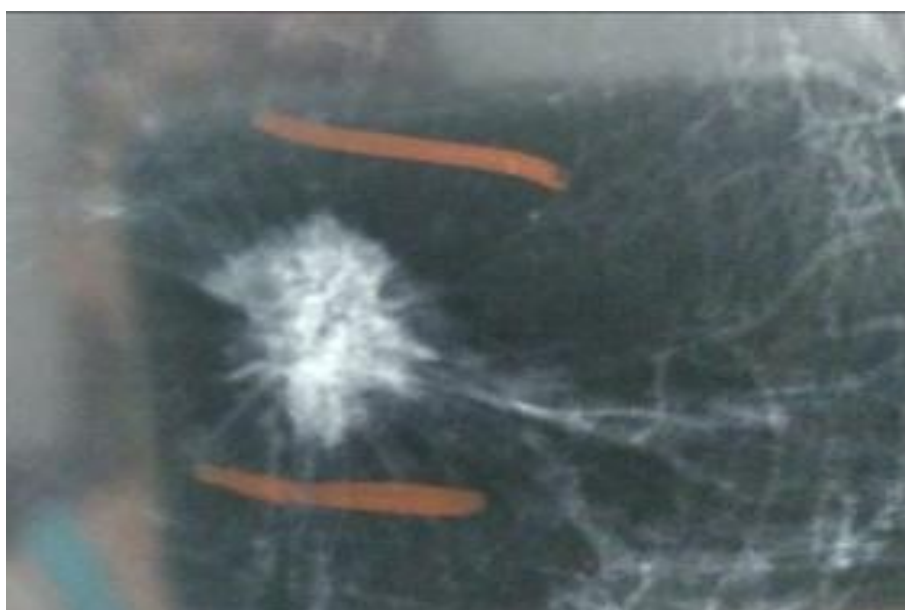fonte: Acervo pessoal

Figura 02 – Obliqua médio lateral



fonte: Acervo pessoal

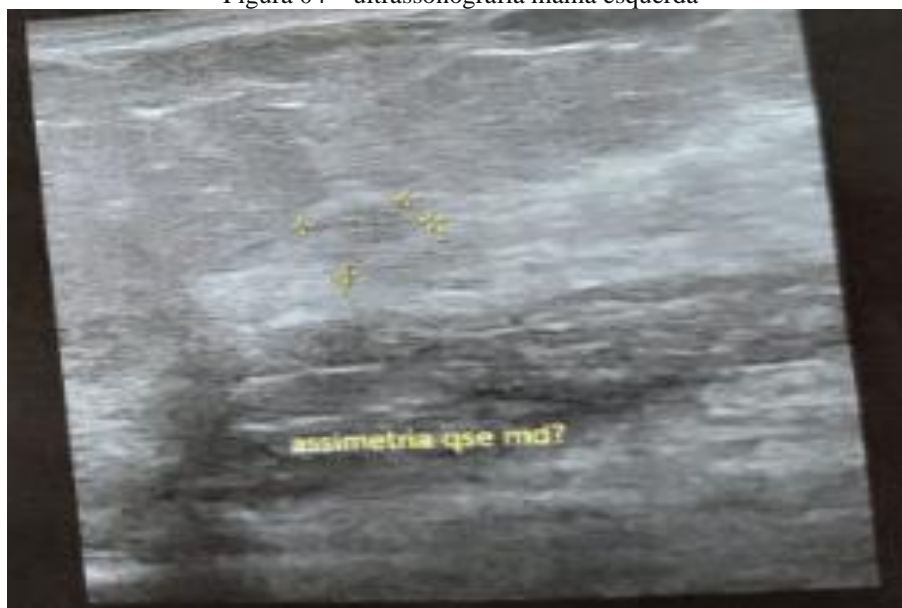Figura 03 – spot mama esquerda



fonte: Acervo pessoal

Pela USG (figura 4) nódulo hipocóico, irregular, espiculado no QSL da mama esquerda, paralelo à pele e com vascularização periférica ao Doppler, medindo cerca de 1,8 x 1,7 x 1,1 cm, distando 0,9 cm da pele e 1,9 cm da papila. Mama direita sem lesões dignas de nota.

Figura 04 – ultrassonografia mama esquerda



fonte: Acervo pessoal

O diagnóstico de câncer foi realizado através de core biópsia guiada por ultrassonografia com doppler, em 12/22 que evidenciou nódulo sólido espiculado em quadrante superior esquerdo (QSE) da mama esquerda medindo 1,5 x 1,4 cm, após a confirmação histopatológica, recebeu diagnóstico de carcinoma invasivo da mama do tipo não especial (antigo carcinoma ductal infiltrante - CDI) grau histológico II (arranjo tubular:3; pleomorfismo nuclear:2; índice mitótico:1/método Scarff-bloom-Richardson, modificado por ELston e Ellis), presença de microcalcificações, RH positivo, com presença de focos de calcificações intratumoral e desmoplasia moderada, fora realizada a imuno-histoquímica, onde foram detectados os receptores de estrogênio (RE) 40% e progesterona (RP) > 95%, bem como HER-2 negativo e o marcador de proliferação celular (ki-67) 10%.

Estadiamento clínico T2 N0 M0.

Imuno-histoquímica (lâminas externas) 09/03/23: RE positivo em cerca de 100% das células neoplásicas. RP: positivo em cerca de 40% das células neoplásicas. Ki-67: positivo em cerca de 15% das células neoplásicas.

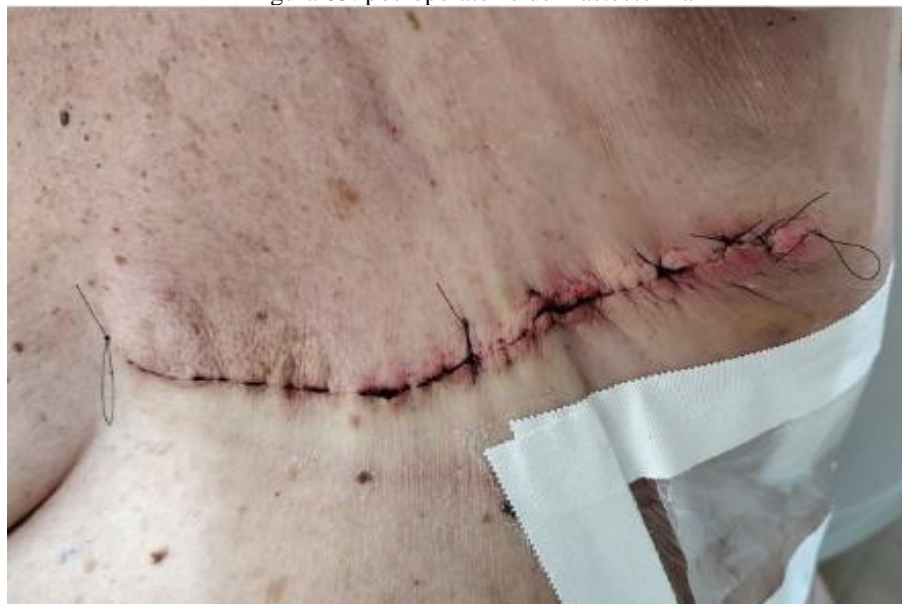Em março de 2023 foi encaminhada a consulta com o mastologista, no Instituto Nacional do Câncer. Onde fora evidenciado nódulo palpável em mama esquerda, com bordos mau delimitados, móvel, indolor a palpação, axilas livres. Até o momento do “trauma” era indolor, mama de volume pequeno, parênquima homogêneo, com abaulamento em QSL da mama esquerda, havia retração de pele, pele com aspecto de casca de laranja, inversão da papila mamária, ausência de descarga papilar bilateralmente, apresentava linfonodo palpável em axila esquerda. Mama direita sem nodulação palpável. Ausência de linfonomegalias supraclaviculares. Mamas de médio volume, simétricas. Mama direita sem abaulamento ou retrações, parênquima homogêneo, indolor, sem descarga papilar. Mama esquerda: adensamento em QSL, com nódulo 2,5 móvel, algo endurecido em seu interior, não palpado linfonomegalia axilar, supraclavicular ou cervical.

Exames complementares evidenciaram ecocardiograma com função sistólica preservada, disfunção diastólica de ventrículo esquerdo Grau 1, fração de ejeção 70, 57 %. Ao eletrocardiograma não apresentava sinais de isquemia. Raios-x de tórax e exames laboratoriais sem alterações. Teste de PCR/COVID 19 (teste rápido), pré-cirúrgico negativo. Risco cirúrgico apresentando baixo risco vascular pela ACP (American college of cardiology).

A paciente passou pelo grupo multidisciplinar de orientações de primeira vez com o serviço social e teve consulta com a psicóloga, nutricionista e fisioterapeuta.

Deliberada então a cirurgia, onde fora realizada mastectomia simples com biópsia de linfonodo sentinela axilar à esquerda com azul de metileno e congelamento de linfonodo sentinela negativo para malignidade. Procedimento aconteceu sem nenhuma intercorrência; paciente seguiu com dreno de hemovac, com inserção em prolongamento de axila esquerdo (Fig.5), retirado no oitavo dia de pós-operatório. Retirados pontos no 21º dia de pós-operatório.

Figura 05: pós-operatório de mastectomia



fonte: Acervo pessoal

Histopatológico da peça cirúrgica confirmou carcinoma invasivo de mama de tipo não especial (carcinoma ductal invasivo, OMS 2019). Grau histológico: 2 (arranjo tubular: 3; pleomorfismo nuclear: 2; índice mitótico: 1 / método Scarff-Bloom-Richardson, modificado por Elston e Ellis). Localização: QSL. Medida do tumor: 20 x 17 x 15 mm (20 mm no maior eixo). Lesão associada: Carcinoma ductal “in situ” de grau intermediário, dos tipos cribriforme e sólido com microcalcificações. Mamilo e aréola: livres de neoplasia. Pele: livre de neoplasia. Invasão angiolinfática: não identificada. Infiltração perineural: presente. Infiltrado inflamatório linfoplasmocitário peritumoral e intratumoral: leve. Desmoplasia: leve. Necrose: ausente. Microcalcificações: presentes no componente infiltrante. Limites cirúrgicos livres de neoplasia. Distância do limite cirúrgico mais próximo: 33 mm do posterior. Três linfonodos livres de neoplasia. Outras lesões: adenose, alterações/hiperplasia de células colunares sem atipias.

Classificação patológica: pT1c, pN0 (sn).

Laudo suplementar: Avaliação de expressão de HER2 por imuno-histoquímica (ASCO CAP HER2 Testing Guideline Update-2018): negativo (1+). Marcação de membrana incompleta, fraca ou quase imperceptível em > 10% das células tumorais invasoras.

O tratamento foi realizado com mastectomia simples da mama esquerda e bloqueio hormonal com inibidor da aromatase, o Anastrozol (indicado por 10 anos). Não foi indicado quimioterapia, nem radioterapia adjuvante em vista do estadiamento, laudo histopatológico e comorbidades da paciente. A terapia inibitória da aromatase com Anastrozol não apresentou efeitos colaterais dignos de nota na paciente do caso estudado.

No momento a paciente encontra-se em seguimento de seis em seis meses, intercalando a consulta com mastologista e com o oncologista, com anamnese e exame físico, sem evidência de doença.

## Discussão

Sabe-se que o câncer de mama é o tumor maligno mais comum em mulheres, excetuando pelo câncer de pele não melanoma; o câncer de mama em mulheres é a segunda causa de morte no mundo, ficando atrás do câncer de pulmão. A maior incidência é prevalente na faixa etária de 60 a 69 anos de idade, que corresponde a faixa etária da paciente do caso relatado. [13,24]



Existem diversos tipos histológicos e moleculares de carcinomas de mama in situ e invasor. O tipo histológico invasor mais comum é o carcinoma ductal infiltrante, representando de 70% a 80% de todos os tumores de mama, que foi o descrito no relato de caso, ao passo que o carcinoma ductal in situ representa 12,8 % de todos os diagnósticos registrados de câncer de mama. [7,12]

Após o estadiamento clínico TMN da American Joint Committee on Cancer (AJCC), a paciente recebeu então a classificação imuno-histoquímica guiando o tipo de tratamento adequado e a evolução clínica.

De acordo com a análise imuno-histoquímica dos marcadores, podem ser definidos quatro subtipos de câncer de mama: Tumores hormonais, também chamados de luminal A, que apresentam receptores de estrogênio e progesterona positivos e HER-2 negativos (RE+, RP+ e HER-2 negativo ou RE-, RP+ e HER-2 negativo ou RE+, RP- e HER-2 negativo), apresentam índice de proliferação baixo (Ki67 de até 14%), representa entre 30% e 45% dos cânceres de mama e têm um melhor prognóstico.[26,27,28]

Luminal B, também é do tipo hormonal, corresponde de 10% a 20% dos tumores malignos de mama, sempre tem RE +, porém pode ou não ter RP +, não expressam a proteína HER2 (HER2 negativo) e o Ki 67 é sempre > 14 %. A utilização do índice do Ki-67, distinguem o subtipo luminal A do luminal B. [26,27,28]

Her2, representam 10% dos tumores de mama e não apresentam expressão dos receptores hormonais, mas tem a expressão da proteína HER2 positiva. O triplo negativo, apresentam incidência em cerca de 15%, não expressa nenhuma dessas proteínas RE-, RP-, HER-2 negativo. [26,27,28]

O tipo de tumor da paciente do relato de caso, segundo a classificação molecular é o luminal B, possui expressão do RE e RP positivos, têm um maior índice de proliferação que o luminal A, no caso da paciente seu Ki-67 era 15 % e o Her-2 negativo. Quanto ao grau nuclear do tumor no caso relatado, era do tipo II, sendo este mais favorável que o grau nuclear III, que correm maior risco de recorrência. [13]

Os tumores que expressam RE e RP são menos agressivos, apresentam melhor prognóstico e respondem bem a terapias hormonais, estes correspondem a cerca de 70% dos carcinomas de mama. A porcentagem destes tipos de carcinoma é menor em mulheres jovens, onde os tumores tendem a ser mais agressivos e ligados à superexpressão de HER-2.

O diagnóstico do relato de caso não foi feito por rastreio, pois como relatado na introdução o rastreamento precoce se faz através de mamografia de rotina e o da paciente foi realizado a mamografia tardiamente após sofrer trauma na região.

No que diz respeito aos tratamentos cirúrgicos, estes vem apresentando controversas em relação a mastectomia e a quadrantectomia, segundo autores, não tem demonstrado diferenças significativas na sobrevida global do período livre de doenças e recidivas locais e a paciente pode participar da escolha do tratamento, como neste relato de caso, a paciente em questão optou por fazer a mastectomia simples, como conduta no tratamento do câncer de mama. [8,27,28]

A paciente não fez terapia pré-operatória, pois de uma forma geral, não se recomenda fazê-la para pacientes com câncer de mama invasivo precoces (I, IIa, IIb), isso porque os tumores costumam ser pequenos o suficiente para serem submetidos à ressecção com mastectomia.

Em relação ao perfil imuno-histoquímico, os tipos luminais A e B geralmente apresentam um bom prognóstico e melhor resposta para terapia endócrina. A terapia hormonal apresenta finalidade de diminuir a disponibilidade de estrogênio, forçando a menopausa até em mulheres jovens. Em muitos casos de tumores luminais, somente a terapia com inibidores de aromatase já são o suficiente para controle da doença.

O Anastrozol (Arimidex) foi o medicamento inibidor da aromatase, de escolha para o caso da paciente do relato. Os tumores que têm ambos os receptores, como no caso da paciente do relato, que possui RE positivo em cerca de 100% das células neoplásicas e RP positivo em cerca de 40% das células neoplásicas, as taxas de resposta são próximas de 70%. Na ausência de ambos os receptores, as taxas de resposta objetiva são < 10%. Essas análises de receptores fornecem informações sobre a solicitação correta das terapias endócrinas em oposição a quimioterapia.[4,14]

Mulheres com receptor estrogênio positivo, as taxas de resposta aos inibidores da aromatase são substancialmente mais altas que ao tamoxifeno. Por este motivo no caso relatado, optou-se pelo uso de inibidor da aromatase, uma vez que a paciente possui 100% de RE positivo. Devido a essas particularidades e as classificações do tumor, optou-se que fosse recomendada a paciente o uso do Anastrozol por um período estimado de 10 anos. [4,14]

Um artigo publicado no THE LANCET apontou uma redução de 61% , na incidência de câncer de mama após 5 anos de uso do Anastrozol em comparação ao Tamoxifeno que apresentou uma redução aproximada de 29% em 20 anos. [4]

Pode se concluir que o uso do Anastrozol no período a longo prazo tem demonstrado benefício no tratamento da paciente do caso relato e demais paciente que utilizaram a medicação em pós menopausa com câncer de mama, sem demonstrar efeito adverso e significativo ao seu uso.

## **Conclusão**

O relato de caso apresentado neste trabalho juntamente com os casos encontrados na literatura, mostram que há uma relação muito forte entre os fatores predisponentes como causa de CDI e que se faz necessário a identificação de riscos e benefícios das diversas formas de tratamento recomendado, respeitando a especificidades de cada paciente.

Acredita-se que por não apresentar sintomatologia, o CDI acaba sendo diagnosticado muitas das vezes tardiamente, como o da paciente do estudo, por isso é importante acrescentar a avaliação precoce do rastreo, bem como exames de rotina, visando o diagnóstico precoce.

Assim como em diversos casos de diagnóstico tardio, a paciente do caso relatado foi diagnosticada tardiamente. A paciente encontrava-se na categoria BI- RADS 5, o que poderia ter causado um desfecho muito ruim em consequência do atraso no diagnóstico provocado pela pandemia. A técnica de mastectomia foi escolhida em conjunto com a paciente e a equipe médica, visando um melhor desfecho do caso, por isso cabe ressaltar a importância em se ter um diagnóstico precoce para que a abordagem cirúrgica não seja radical.

É provável que existam muitos casos em que o diagnóstico foi postergado devido a pandemia. Este trabalho contribui para aprimorar bases de dados com relação a rastreo em época de pandemia, em um contexto onde a realocação de recursos da saúde pública levou a atendimentos postergados e consequentemente a diagnósticos mais tardios.

Este trabalho também exemplifica direcionamento do tratamento de pacientes pós menopausa com CDI que são receptor hormonais positivo e HER-2 negativo.

## Referências Bibliográficas:

1. HARRISON. “MANUAL DE ONCOLOGIA”. Chabner BA; Junior TJJ; Longo DL;. McGraw-Hill Interamericana de España S.L.; 1ª edição (17 março 2009); Espanhol; 648 páginas; **ISBN-10** : 9701072855; **ISBN-13** : 978-9701072851
2. Vieira, Sabas Carlos. “Oncologia básica para profissionais da saúde”. Teresina: EDUFPI, 1º ed. 2016. 172 p. ISBN 1. Oncologia. 2. Oncologia – manuais. 3.câncer – I Título; 978-85-7463-999-4; CDD 616.994.
3. Traves KP, Cokenakes SEH. Breast Cancer Treatment. Am Fam Physician. 2021 Aug 1;104(2):171-178. PMID: 34383430.
4. Cuzick J, Sestak I, Forbes JF, Dowsett M, Cawthorn S, Mansel RE, Loibl S, Bonanni B, Evans DG, Howell A; IBIS-II investigators. Use of anastrozole for breast cancer prevention (IBIS-II): long-term results of a randomised controlled trial. Lancet. 2020 Jan 11;395(10218):117-122. doi: 10.1016/S0140-6736(19)32955-1. Epub 2019 Dec 12. Erratum in: Lancet. 2020 Feb 15;395(10223):496. Erratum in: Lancet. 2021 Feb 27;397(10276):796. PMID: 31839281; PMCID: PMC6961114.
5. BRASIL. Sociedade Brasileira de Mastologia, O que você precisa saber sobre o câncer de mama, 2018. Disponível em: [www.sbmastologia.com.br](http://www.sbmastologia.com.br) . [acesso em 24 out. 2023]
6. MINISTÉRIO DA SAÚDE, [acesso em 15 nov. 2023]. Disponível em: <https://linhasdecuidado.saude.gov.br/portal/cancer-de-mama/unidade-de-atencao-primaria/rastreamento-diagnostico/#pills-rastreamento-diagnostico>
7. INSTITUTO NACIONAL DE CÂNCER. Programa Saber Saúde. Rio de Janeiro: INCA, 2021. [acesso em 15 nov. 2023]. Disponível em: <https://www.inca.gov.br/programa-nacional-de-controle-do-tabagismo/programa-saber-saude>.
8. Veronesi U. A Mastectomia Alargada no Tratamento do Câncer da Mama. Rev. Bras. Cancerol. [Internet]. 18º de agosto de 2023 [citado 18º de maio de 2024];24(38):47-56. Disponível em: <https://rbc.inca.gov.br/index.php/revista/article/view/4004>
9. Luini A, Farante G, Frasson A, Galimberth V, Sacchini V, Veronesi U. Tratamento Cirúrgico Conservador do Câncer de Mama. Rev. Bras. Cancerol. [Internet]. 4º de agosto de 2023 [citado 20º de maio de 2024];33(2):113-7. Disponível em: <https://rbc.inca.gov.br/index.php/revista/article/view/3194>
10. Bai JMM, Wang GMM. Encapsulated Papillary Carcinoma of the Breast. Reviews and commentary. Images in Radiology. Radiology 2023; 308(3):e231038 • <https://doi.org/10.1148/radiol.231038> • © RSNA, 2023.
11. Candanedo-Gonzalez F, Cordova-Ramón JC, Smeke-Smeke J, Valenzuela-Gonzalez W, Gamboa-Dominguez A. Agreement between incisional and excisional biopsies for hormone receptors and her2 in breast cancer. Cir Cir. 2023;91(4):451-456. English. doi: 10.24875/CIRU.22000197. PMID: 37677941.
12. Pawloski KR, Tadros AB, Sevilimedu V, Newman A, Gentile L, Zabor EC, Morrow M, Van Zee KJ, Kirstein LJ. Patterns of invasive recurrence among patients originally treated for ductal carcinoma in situ by breast-conserving surgery versus mastectomy. Breast Cancer Res Treat. 2021 Apr;186(3):617-624. doi: 10.1007/s10549-021-06129-3. Epub 2021 Mar 6. PMID: 33675490; PMCID: PMC8019411.
13. Diazgranados T, de Jesús E, Castilla T., Pablo J. Terapia endocrina para la prevención primaria del cáncer de seno: Revisión sistemática y metaanálisis actualizado / Endocrine therapy for primary prevention of breast cancer: Systematic review and updated meta-analysis. *Rev. colomb. cir* ; 37(3): 377-392, junio 14, 2022. tab, fig. Artículo en Español | LILACS | ID: biblio-1378692. Biblioteca responsable: [CO113](#).
14. [Diazgranados T, de Jesús E](#); [Castilla T, Pablo J](#). Terapia endocrina para la prevención primaria del cáncer de seno: Revisión sistemática y metaanálisis actualizado / Endocrine therapy for primary prevention of breast cancer: Systematic review and updated meta-analysis. *Rev. colomb. cir* ; 37(3): 377-392, junio 14, 2022. tab, fig. Artigo em Espanhol | LILACS | ID: biblio-1378692. Biblioteca responsável: [CO113](#)
15. Bouzón Alejandro A, Iglesias López Á, Acea Nebriil B, García Jiménez ML, Díaz Carballada CC, Varela Romero JR. Underestimation of invasive breast carcinoma in patients with initial diagnosis of ductal

- carcinoma in situ: Size matters. *Cir Esp (Engl Ed)*. 2021 Feb 1:S0009-739X(20)30350-X. English, Spanish. doi: 10.1016/j.ciresp.2020.10.020. Epub ahead of print. PMID: 33541705.
- 16.** Öner H, Coskun N, Erol M, Karanis MIE. Association of 18F-FDG PET/CT textural features with immunohistochemical characteristics in invasive ductal breast cancer. *Rev Esp Med Nucl Imagen Mol (Engl Ed)*. 2021 Jul 22:S2253-654X(20)30201-8. English, Spanish. doi: 10.1016/j.remnm.2020.10.009. Epub ahead of print. PMID: 34305044.
- 17.** Prado Wohlwend S, Sánchez Vaño R, Sopena Novales P, Uruburu García E, Martínez Carsí C. Unexpected detection of non-palpable breast ductal invasive carcinoma with 99mTc-HYNIC-TOC (Tektrotyd®). *Rev Esp Med Nucl Imagen Mol (Engl Ed)*. 2018 Jan-Feb;37(1):52-53. English, Spanish. doi: 10.1016/j.remnm.2017.02.006. Epub 2017 Mar 18. PMID: 28330697.
- 18.** Wang F, Wang Z, Wu J, Qu W, Yao W, Zhao J, Liu Z. The role of technetium-99m-labeled octreotide acetate scintigraphy in suspected breast cancer and correlates with expression of SSTR. *Nucl Med Biol*. 2008 Aug;35(6):665-71. doi: 10.1016/j.nucmedbio.2008.04.010. Epub 2008 Jun 30. PMID: 18678351.
- 19.** Badve SS, Gökmen-Polar Y. Ductal carcinoma in situ of breast: update 2019. *Pathology*. 2019 Oct;51(6):563-569. doi: 10.1016/j.pathol.2019.07.005. Epub 2019 Aug 28. PMID: 31472981; PMCID: PMC6788802.
- 20.** Grimm LJ, Rahbar H, Abdelmalak M, Hall AH, Ryser MD. Ductal Carcinoma in Situ: State-of-the-Art Review. *Radiology*. 2022 Feb;302(2):246-255. doi: 10.1148/radiol.211839. Epub 2021 Dec 21. PMID: 34931856; PMCID: PMC8805655.
- 21.** Kulka J, Madaras L, Floris G, Lax SF. Papillary lesions of the breast. *Virchows Arch*. 2022 Jan;480(1):65-84. doi: 10.1007/s00428-021-03182-7. Epub 2021 Nov 3. PMID: 34734332; PMCID: PMC8983543.
- 22.** van Seijen M, Lips EH, Thompson AM, Nik-Zainal S, Futreal A, Hwang ES, Verschuur E, Lane J, Jonkers J, Rea DW, Wesseling J; PRECISION team. Ductal carcinoma in situ: to treat or not to treat, that is the question. *Br J Cancer*. 2019 Aug;121(4):285-292. doi: 10.1038/s41416-019-0478-6. Epub 2019 Jul 9. PMID: 31285590; PMCID: PMC6697179.
- 23.** Tay TKY, Tan PH. Papillary neoplasms of the breast-reviewing the spectrum. *Mod Pathol*. 2021 Jun;34(6):1044-1061. doi: 10.1038/s41379-020-00732-3. Epub 2021 Jan 18. PMID: 33462367.
- 24.** McCormick B, Winter KA, Woodward W, Kuerer HM, Sneige N, Rakovitch E, Smith BL, Germain I, Hartford AC, O'Rourke MA, Walker EM, Strom EA, Hopkins JO, Pierce LJ, Pu AT, Sumida KNM, Vesprini D, Moughan J, White JR. Randomized Phase III Trial Evaluating Radiation Following Surgical Excision for Good-Risk Ductal Carcinoma In Situ: Long-Term Report From NRG Oncology/RTOG 9804. *J Clin Oncol*. 2021 Nov 10;39(32):3574-3582. doi: 10.1200/JCO.21.01083. Epub 2021 Aug 18. PMID: 34406870; PMCID: PMC8577682.
- 25.** O'Connor DJ, Davey MG, Barkley LR, Kerin MJ. Differences in sensitivity to neoadjuvant chemotherapy among invasive lobular and ductal carcinoma of the breast and implications on surgery-A systematic review and meta-analysis. *Breast*. 2022 Feb;61:1-10. doi: 10.1016/j.breast.2021.11.017. Epub 2021 Dec 1. PMID: 34864494; PMCID: PMC8649952.
- 26.** Eisen A, Somerfield MR, Accordino MK, Blanchette PS, Clemons MJ, Dhesy-Thind S, Dillmon MS, D'Oronzo S, Fletcher GG, Frank ES, Hallmeyer S, Makhoul I, Moy B, Thawer A, Wu JY, Van Poznak CH. Use of Adjuvant Bisphosphonates and Other Bone-Modifying Agents in Breast Cancer: ASCO-OH (CCO) Guideline Update. *J Clin Oncol*. 2022 Mar 1;40(7):787-800. doi: 10.1200/JCO.21.02647. Epub 2022 Jan 18. PMID: 35041467.
- 27.** SOCIEDADE EUROPÉIA de ONCOLOGIA MÉDICA (ESMO). [acesso em 05 nov. 2023]. Disponível em <https://www.esmo.org/about-esmo>.
- 28.** NATIONAL COMPREHENSIVE CANCER NETWORK (NCCN). [acesso em 08 nov. 2023]. Disponível em <https://www.nccn.org/>