



Ministério da Saúde
Instituto Nacional de Câncer
Coordenação de Ensino/Área de Ensino Técnico
Escola Politécnica de Saúde Joaquim Venâncio
Curso de Educação Profissional Técnica de
Nível Médio Habilitação em Citopatologia



CARLA MARIA ALVES DIAS

**EMPREGO DA CITOLOGIA ESFOLIATIVA COMO FERRAMENTA NA
PREVENÇÃO E DETECÇÃO PRECOCE DO CÂNCER ORAL**

Rio de Janeiro

2026

CARLA MARIA ALVES DIAS

**EMPREGO DA CITOLOGIA ESFOLIATIVA COMO FERRAMENTA NA
PREVENÇÃO E DETECÇÃO PRECOCE DO CÂNCER BUCAL**

Trabalho de Conclusão de Curso
apresentado ao Instituto Nacional de Câncer
em convênio com a Escola Politécnica de
Saúde Joaquim Venâncio como requisito
parcial para a aprovação no Curso de
Educação profissional Técnica de Nível
Médio Habilitação em Citopatologia

Orientador(a): Profa. Dra. Daniela Alves
Santana

Rio de Janeiro

2026

CATALOGAÇÃO NA FONTE INCA/COENS/SEITEC/NSIB
Elaborado pela bibliotecária Izani Saldanha – CRB7 5372

D541e Dias, Carla Maria Alves.

Emprego da citologia esfoliativa como ferramenta na prevenção e detecção precoce de câncer oral / Carla Maria Alves Dias. – 2026.

39 f.: il. color.

Orientadora: Dra. Daniela Alves Santana.

Trabalho de conclusão de curso (Nível Médio) – Instituto Nacional de Câncer, Escola Politécnica de Saúde Joaquim Venâncio / Fiocruz, Curso de Educação Profissional Técnica de Nível, Médio Habilitação em Citopatologia, Rio de Janeiro, 2026.

I. Citologia. 2. Neoplasias bucais. 3. Detecção precoce de câncer. I. Santana, Daniela Alves.

II. Instituto Nacional de Câncer (Brasil). III. Escola Politécnica de Saúde Joaquim Venâncio. IV. Título.

CDD 611.0181

CARLA MARIA ALVES DIAS

**EMPREGO DA CITOLOGIA ESFOLIATIVA COMO FERRAMENTA NA
PREVENÇÃO E DETECÇÃO PRECOCE DO CÂNCER BUCAL**

Trabalho de Conclusão de Curso
apresentado ao Instituto Nacional de Câncer
em convênio com a Escola Politécnica de
Saúde Joaquim Venâncio como requisito
parcial para a aprovação no Curso de
Educação profissional Técnica de Nível
Médio Habilitação em Citopatologia

Aprovado em:

Banca examinadora:

Profa. Dra. Daniela Alves Santana
Instituto Nacional de Câncer

Profa. Elisiane Gracielle de Oliveira Caetano
Instituto Nacional de Câncer

Prof. Dr. Leandro Medrado
Escola Politécnica de Saúde Joaquim Venâncio

Rio de Janeiro

2026

DEDICATÓRIA

Dedico este trabalho à minha mãe, Marisa Alves dos Santos, por sempre acreditar em mim, apoiar meus sonhos, e ser minha maior fonte de incentivo ao longo de toda essa trajetória.

AGRADECIMENTOS

Agradeço primeiramente a Deus, por ter me concedido mais uma oportunidade e por ter sido meu amparo ao longo de todo este ano. À minha mãe, Marisa Alves dos Santos, que segurou minha mão quando eu ainda não sabia andar e jamais a soltou, nem mesmo quando cresci. Seu amor, apoio e confiança em mim foram essenciais para que eu chegasse até aqui, e isso a define como mãe. Aos professores do Instituto Nacional de Câncer, que ao longo de um ano compartilharam conhecimentos e experiências, apresentando-me ao universo da citologia e despertando em mim admiração, aprendizado e encantamento por essa área. Em especial, agradeço à minha orientadora, Profa. Dra. Daniela Alves Santana, pela paciência, dedicação, disponibilidade e apoio em todas as etapas da construção deste trabalho. Sua orientação e incentivo foram fundamentais para meu desenvolvimento acadêmico e pessoal ao longo dessa trajetória. Por fim, agradeço a todos que, direta ou indiretamente, contribuíram para a realização deste trabalho e para a conclusão de mais esta etapa na minha formação. Cada apoio recebido foi essencial para transformar este sonho em realidade.

Porque somos feitura sua, criados em Cristo Jesus para as boas obras, as quais Deus preparou para que andássemos nelas.

Efésios 2:10 - ACF

Saber usar uma queda difícil como trampolim pra prosperidade

Lembrando sempre que uma dificuldade é apenas um intervalo entre duas felicidades

Orochi - Nova Colônia

RESUMO

DIAS, Carla Maria Alves. **Emprego da citologia esfoliativa como ferramenta na prevenção e detecção precoce do câncer bucal**. Orientadora: Daniela Alves Santana. 2026. 39 f. Trabalho de conclusão de curso (Habilitação em Citopatologia) - Instituto Nacional de Câncer, Rio de Janeiro, 2026.

O câncer de cavidade oral integra o grupo das neoplasias de cabeça e pescoço, podendo acometer cavidade oral, lábios, orofaringe e laringe. Seus principais fatores de risco estão associados ao consumo de álcool e cigarros, especialmente quando combinados. Trata-se de uma doença com incidência crescente e elevada taxa de mortalidade, cujo prognóstico permanece desfavorável devido, principalmente, à dificuldade no rastreamento e na identificação precoce das lesões pré-malignas. Investigar a aplicabilidade do exame citopatológico no rastreamento precoce das lesões pré neoplásicas e neoplásicas do câncer oral. Trata-se de uma revisão narrativa e descritiva, desenvolvido através de pesquisas na base de dados Portal Regional da Biblioteca Virtual em Saúde, no período de maio a junho de 2025, utilizando artigos com até 10 anos de publicação. Foram utilizados descritores autorizados nos vocabulários controlados em saúde DeCS, nos quatro idiomas fornecidos pelo site: inglês, espanhol, francês e português. Embora o exame histopatológico seja considerado o padrão-ouro para o diagnóstico, trata-se de um método invasivo, o que limita sua utilização, nesse contexto, a citologia esfoliativa surge e destaca-se como um exame simples, de baixo custo e minimamente invasivo, capaz de auxiliar na identificação de alterações celulares sugestivas mesmo com suas limitações. A citologia esfoliativa oral, é uma ferramenta promissora para o rastreamento do câncer oral, contribuindo para a detecção de lesões benignas, pré-malignas e do carcinoma de células escamosas. Contudo, sem novos avanços da tecnologia, deve ser utilizada como método complementar ao exame histopatológico visando a redução da mortalidade associada à essa doença

Palavras-chave: Citologia; Neoplasias bucais; Detecção precoce de câncer e Prevenção de doenças

ABSTRACT

DIAS, Carla Maria Alves. **Use of exfoliative cytology as a tool in the prevention and early detection of oral cancer.** Advisor: Daniela Alves Santana. 2026. 39 p. Course completion work (Qualification in Cytopathology) - National Cancer Institute, Rio de Janeiro, 2026

Oral cavity cancer is part of the group of head and neck neoplasms and may affect the oral cavity, lips, oropharynx, and larynx. Its main risk factors are associated with alcohol and tobacco consumption, especially when combined. It is a disease with increasing incidence and a high mortality rate, whose prognosis remains unfavorable mainly due to difficulties in screening and early identification of premalignant lesions. To investigate the applicability of cytopathological examination in the early screening of preneoplastic and neoplastic lesions of oral cancer. This is a narrative and descriptive review developed through searches in the Regional Portal of the Virtual Health Library database, conducted from May to June 2025, using articles published within the last 10 years. Authorized descriptors from the Health Sciences Descriptors (DeCS) controlled vocabularies were used in the four languages provided by the website: English, Spanish, French, and Portuguese. Although histopathological examination is considered the gold standard for diagnosis, it is an invasive method, which limits its use. In this context, exfoliative cytology emerges and stands out as a simple, low-cost, and minimally invasive examination, capable of assisting in the identification of suggestive cellular alterations, despite its limitations. Oral exfoliative cytology is a promising tool for oral cancer screening, contributing to the detection of benign lesions, premalignant lesions, and squamous cell carcinoma. However, without further technological advances, it should be used as a complementary method to histopathological examination, aiming to reduce the mortality associated with this disease.

Keywords: Cytology; Oral neoplasms; Early cancer detection; Disease prevention.

LISTA DE ILUSTRAÇÕES

| | |
|--|----|
| Figura 1 - Taxas de incidência em ambos os sexos e todas as faixas etárias no mundo, estimadas para 2022..... | 19 |
| Figura 2 - Taxas de mortalidade em ambos os sexos e todas as faixas etárias no mundo, estimadas para 2022..... | 19 |
| Figura 3 - Teto da cavidade oral..... | 20 |
| Figura 4 - Leucoplasia..... | 21 |
| Figura 5 - Eritroplasia..... | 22 |
| Figura 6 - Eritroleucoplasia..... | 22 |
| Figura 7 - Fibrose submucosa oral..... | 23 |
| Figura 8 - Líquen plano..... | 24 |
| Figura 9 - Lúpus eritematoso..... | 24 |
| Figura 10 - Queratose actínica..... | 25 |
| Figura 11 - Carcinoma de células escamosas em estágio inicial..... | 26 |
| Figura 12 - Carcinoma de células escamosas em estágio avançado..... | 26 |
| Figura 13 - Escova Citológica..... | 27 |
| Figura 14 - Sistema Citologia Oral..... | 28 |
| Figura 15 - Efeitos citopáticos do Herpes vírus simples..... | 29 |
| Figura 16 - Candida spp..... | 30 |
| Figura 17 - Hiperceratose..... | 30 |
| Figura 18 - Reparo tecidual..... | 31 |
| Figura 19 - Alterações por radioterapia ou quimioterapia..... | 31 |
| Figura 20 - Atipia provavelmente reativa ou de baixo grau..... | 32 |
| Figura 21 - Atipia provavelmente de alto grau..... | 32 |
| Figura 22 - LIEBG..... | 33 |
| Figura 23 - LIEAG..... | 33 |
| Figura 24 - Carcinoma de células escamosas invasor..... | 33 |
| Figura 25 - Azul de toluidina..... | 35 |

LISTA DE QUADROS

| | |
|---|----|
| Quadro 1 - Mapeamento dos Descritores - Rio de Janeiro, 2025..... | 14 |
| Quadro 2 - Termos livres - Rio de Janeiro 2025..... | 16 |
| Quadro 3 - Chave de Busca utilizado no Portal Regional da BVS - Rio de Janeiro, 2025..... | 16 |

SUMÁRIO

| | |
|---|-----------|
| 1 INTRODUÇÃO..... | 12 |
| 1.1 Objetivo geral..... | 13 |
| 1.2 Objetivos específicos..... | 13 |
| 1.3 Metodologia..... | 13 |
| 2 DESENVOLVIMENTO..... | 18 |
| 2.1 Epidemiologia do câncer oral..... | 18 |
| 2.2 Anatomia da cavidade oral..... | 19 |
| 2.3 Fatores de risco para o desenvolvimento do câncer oral..... | 20 |
| 2.4 Principais lesões na cavidade oral associadas ao risco de transformação maligna | 21 |
| 2.5 Diagnóstico e tratamento do câncer bucal..... | 25 |
| 2.5.1 Uso do exame citopatológico no diagnóstico do câncer bucal..... | 27 |
| 2.5.2 Rastreamento do câncer bucal com a utilização do exame citopatológico: vantagens e desvantagens..... | 34 |
| 3 CONCLUSÃO..... | 36 |
| REFERÊNCIAS..... | 37 |

1 INTRODUÇÃO

O câncer bucal está inserido no grupo de neoplasias de cabeça e pescoço e pode acometer os lábios, a cavidade oral, a orofaringe e a laringe, que são regiões constituídas predominantemente por tecido epitelial do tipo escamoso (Hashim *et al.*, 2019). Essa patologia representa um grave problema de saúde pública, com incidência crescente em praticamente todo o mundo (Mateo-Sidrón Antón; Somacarrera Pérez, 2015). De acordo com o *Global Cancer Observatory* (GLOBOCAN), o câncer bucal foi responsável por 4,1 % do total de casos de câncer e por 3,7 % de mortes relatadas globalmente (Lalanguí *et al.*, 2025).

Os fatores de riscos associados ao desenvolvimento dessa doença apresentam uma etiologia multifatorial, até o momento o tabaco e o álcool estão entre os principais causadores, especialmente quando associados. No entanto, outros fatores também estão relacionados ao surgimento do câncer bucal, como a exposição à radiação solar, hereditariedade (Souza *et al.*, 2016), e alguns vírus como o da Hepatite B e C e o HPV 16 e 18, além disso o aumento da idade, má alimentação e má higiene oral também são apontados como fatores contribuintes (Mateo-Sidrón Antón; Somacarrera Pérez, 2015).

A maioria dos cânceres orais são precedidos de lesões pré-malignas, como a leucoplasia, eritroplasia e o líquen plano oral, as quais apresentam elevado potencial de transformação maligna, principalmente para o carcinoma oral de células escamosas (Vail *et al.*, 2020). Quando diagnosticadas precocemente, essas lesões apresentam prognóstico moderado a favorável. Contudo, estima-se que mais de 60% dos pacientes ainda recebem o diagnóstico em estágios avançados da doença, o que dificulta o tratamento e compromete o prognóstico. Esse cenário ocorre, em grande parte, devido à dificuldade de diferenciação clínica entre lesões benignas, potencialmente malignas e malignas (Gissi *et al.*, 2020).

Diante disso, as neoplasias orais vêm sendo amplamente estudadas como possíveis alvos para rastreamento e detecção precoce, pois além da possibilidade de intervir nas lesões pré-malignas e no câncer, a cavidade oral é um local de fácil acesso e de inspeção visual favorável, o que contribui para estratégias de prevenção e diagnóstico precoce (Brasil, 2022).

Atualmente o padrão ouro para o diagnóstico das lesões pré-malignas e do carcinoma escamoso é o exame histológico, realizado através da biópsia do tecido, entretanto, trata-se de um método invasivo e, muitas vezes, doloroso para o paciente. Como alternativa diagnóstica, destaca-se a citologia esfoliativa, um exame simples, seguro e confiável, no qual é utilizada uma escova citológica para a coleta de células descamadas da lesão e do tecido acometido. Por ser um procedimento indolor, a citologia esfoliativa não causa sofrimento ao paciente, tornando-se uma ferramenta promissora no contexto do rastreamento do câncer bucal (Kokubun *et al.*, 2023).

Diante desse contexto, surge a seguinte questão norteadora: em que medida o exame citológico contribui para o diagnóstico precoce das lesões pré malignas e potencialmente malignas em cavidade oral?

1.1 Objetivo geral

Investigar a aplicabilidade da citologia como ferramenta auxiliar no rastreamento de lesões bucais potencialmente malignas.

1.2 Objetivos específicos

Relatar as principais lesões da cavidade oral associadas ao risco de transformação maligna.

Descrever os procedimentos técnicos envolvidos na realização do exame citopatológico da cavidade oral.

Identificar as vantagens e limitações da citologia esfoliativa no rastreamento do câncer bucal.

1.3 Metodologia

Esse trabalho de conclusão de curso consiste em uma revisão bibliográfica narrativa e descritiva. Para a sua elaboração, foi realizada uma pesquisa na base de dados disponível no Portal Regional da Biblioteca Virtual em Saúde (BVS), no período de maio a junho de 2025, utilizando artigos publicados nos últimos dez

anos. Foram adotados como critérios de exclusão artigos pagos, incompletos, teses de TCC e estudos com foco na biologia molecular e genética. Além disso, foram consultados *sítes* e outras referências bibliográficas a fim de ampliar os resultados obtidos.

Juntamente, foi realizada uma busca no site Descritores em Ciências da Saúde (DeCS) para identificação de descritores autorizados, utilizando as seguintes chaves de busca: "Citologia"; "Neoplasias bucais"; "Detecção precoce de câncer" e "Prevenção de doenças", utilizando os quatro idiomas oferecidos pelo site: inglês, espanhol, francês e português, tivemos como resultado os descritores autorizados mostrados no Quadro 1. Para ampliar mais a busca foi utilizado o termo livre: "Citologia Esfoliativa" e sua variação em inglês "Exfoliative Cytology", mostrados no Quadro 2.

Quadro 1 - Mapeamento dos Descritores - Rio de Janeiro, 2025

| Chave de Busca | Vocabulário controlado - DeCs |
|-----------------------|---|
| "Citologia" | "Citologia" OR "Cytology" OR "Citología" OR "Citopatología" OR "Cytologie" OR "Citopatologia" OR "Patologia Celular" |
| "Neoplasias bucais" | "Neoplasias bucais" OR "Mouth Neoplasms" OR "Neoplasias de la Boca" OR "Cáncer bucal" OR "Cáncer de boca" OR "Cáncer de cavidad bucal" OR "Cáncer de cavidad oral" OR "Cáncer de la boca" OR "Cáncer de la cavidad bucal" OR "Cáncer de la cavidad oral" OR "Cáncer oral" OR "Neoplasia bucal" OR "Neoplasia de boca" OR "Neoplasia de cavidad bucal" OR "Neoplasia de cavidad oral" OR "Neoplasia de la boca" OR "Neoplasia de la cavidad bucal" OR "Neoplasia de la cavidad oral" OR "Neoplasia oral" OR "Neoplasias bucales" OR "Neoplasias de boca" OR "Neoplasias de cavidad bucal" OR "Neoplasias de cavidad oral" OR "Neoplasias de la cavidad bucal" OR "Neoplasias de la cavidad oral" OR "Neoplasias orales" OR "Tumor bucal" OR "Tumor de boca" OR "Tumor de |

| Chave de Busca | Vocabulário controlado - DeCs |
|------------------------------|--|
| | cavidad bucal" OR "Tumor de cavidad oral" OR "Tumor de la boca" OR "Tumor de la cavidad bucal" OR "Tumor de la cavidad oral" OR "Tumor oral" OR "Tumores bucales" OR "Tumores de boca" OR "Tumores de cavidad bucal" OR "Tumores de cavidad oral" OR "Tumores de la boca" OR "Tumores de la cavidad bucal" OR "Tumores de la cavidad oral" OR "Tumores orales" OR "Tumeurs de la bouche" OR "Câncer Bucal" OR "Câncer Oral" OR "Câncer da Boca" OR "Câncer da Cavidade Bucal" OR "Câncer da Cavidade Oral" OR "Câncer de Boca" OR "Câncer de Cavidade Bucal" OR "Câncer de Cavidade Oral" OR "Neoplasia Bucal" OR "Neoplasia Oral" OR "Neoplasia da Boca" OR "Neoplasia da Cavidade Bucal" OR "Neoplasia da Cavidade Oral" OR "Neoplasia de Boca" OR "Neoplasia de Cavidade Bucal" OR "Neoplasia de Cavidade Oral" OR "Neoplasias Orais" OR "Neoplasias da Boca" OR "Neoplasias da Cavidade Bucal" OR "Neoplasias da Cavidade Oral" OR "Neoplasias de Boca" OR "Neoplasias de Cavidade Bucal" OR "Neoplasias de Cavidade Oral" OR "Tumor Bucal" OR "Tumor Oral" OR "Tumor da Boca" OR "Tumor da Cavidade Bucal" OR "Tumor da Cavidade Oral" OR "Tumor de Boca" OR "Tumor de Cavidade Bucal" OR "Tumor de Cavidade Oral" OR "Tumores Bucais" OR "Tumores Orais" OR "Tumores da Boca" OR "Tumores da Cavidade Bucal" OR "Tumores da Cavidade Oral" OR "Tumores de Boca" OR "Tumores de Cavidade Bucal" OR "Tumores de Cavidade Oral" |
| "Detecção precoce de câncer" | "Detecção precoce de câncer" OR "Early Detection of Cancer" OR "Detección Precoz del Cáncer" OR "Diagnóstico precoz del cáncer" OR |

| Chave de Busca | Vocabulário controlado - DeCs |
|------------------------|---|
| | "Dépistage précoce du cancer" OR "Diagnóstico Precoce do Câncer" |
| "Prevenção de doenças" | "prevenção de doenças" OR "disease prevention" OR "prevención de enfermedades" OR "prevención" OR "prévention des maladies" OR "ações preventivas contra doenças" OR "ações preventivas contra lesões incapacitantes" OR "prevenção" OR "prevenção de doença" OR "procedimentos preventivos contra doenças" OR "procedimentos preventivos contra lesões incapacitantes" OR "profilaxia" |

Fonte: Elaborado pela própria autora, 2025.

Quadro 2 - Termos livres - Rio de Janeiro 2025

| Português | Inglês |
|-------------------------|------------------------|
| "Citologia Esfoliativa" | "Exfoliative Cytology" |

Fonte: Elaborado pela própria autora, 2025.

A partir da pesquisa realizada foi gerado a seguinte chave de busca utilizando os operadores Booleanos (Quadro 3).

Quadro 3 - Chave de Busca utilizado no Portal Regional da BVS - Rio de Janeiro, 2025

| Chave de Busca utilizado na BVS |
|--|
| ("Citologia" OR "Cytology" OR "Citología" OR "Citopatología" OR "Cytologie" OR "Citopatologia" OR "Patologia Celular" OR "Citologia Esfoliativa" OR "Exfoliative Cytology") AND ("Neoplasias bucais" OR "Mouth Neoplasms" OR "Neoplasias de la Boca" OR "Cáncer bucal" OR "Cáncer de boca" OR "Cáncer de cavidad bucal" OR "Cáncer de cavidad oral" OR "Cáncer de la boca" OR "Cáncer de la cavidad bucal" OR "Cáncer de la cavidad oral" OR "Cáncer oral" OR "Neoplasia bucal" OR "Neoplasia de boca" OR "Neoplasia de cavidad bucal" OR "Neoplasia de cavidad oral" OR "Neoplasia de la boca" OR "Neoplasia de la cavidad bucal" OR "Neoplasia de la cavidad oral" OR "Neoplasia oral" OR "Neoplasias bucales" OR "Neoplasias de boca" OR "Neoplasias de cavidad bucal" OR "Neoplasias de cavidad oral" OR "Neoplasias de la cavidad bucal" OR "Neoplasias de la cavidad oral" OR "Neoplasias orales" OR "Tumor bucal" OR "Tumor de boca" OR "Tumor de cavidad bucal" OR "Tumor de cavidad oral" OR "Tumor de la boca" OR "Tumor |

Chave de Busca utilizado na BVS

de la cavidad bucal" OR "Tumor de la cavidad oral" OR "Tumor oral" OR "Tumores bucales" OR "Tumores de boca" OR "Tumores de cavidad bucal" OR "Tumores de cavidad oral" OR "Tumores de la boca" OR "Tumores de la cavidad bucal" OR "Tumores de la cavidad oral" OR "Tumores orales" OR "Tumeurs de la bouche" OR "Câncer Bucal" OR "Câncer Oral" OR "Câncer da Boca" OR "Câncer da Cavidade Bucal" OR "Câncer da Cavidade Oral" OR "Câncer de Boca" OR "Câncer de Cavidade Bucal" OR "Câncer de Cavidade Oral" OR "Neoplasia Bucal" OR "Neoplasia Oral" OR "Neoplasia da Boca" OR "Neoplasia da Cavidade Bucal" OR "Neoplasia da Cavidade Oral" OR "Neoplasia de Boca" OR "Neoplasia de Cavidade Bucal" OR "Neoplasia de Cavidade Oral" OR "Neoplasias Orais" OR "Neoplasias da Boca" OR "Neoplasias da Cavidade Bucal" OR "Neoplasias da Cavidade Oral" OR "Neoplasias de Boca" OR "Neoplasias de Cavidade Bucal" OR "Neoplasias de Cavidade Oral" OR "Tumor Bucal" OR "Tumor Oral" OR "Tumor da Boca" OR "Tumor da Cavidade Bucal" OR "Tumor da Cavidade Oral" OR "Tumor de Boca" OR "Tumor de Cavidade Bucal" OR "Tumor de Cavidade Oral" OR "Tumores Bucais" OR "Tumores Orais" OR "Tumores da Boca" OR "Tumores da Cavidade Bucal" OR "Tumores da Cavidade Oral" OR "Tumores de Boca" OR "Tumores de Cavidade Bucal" OR "Tumores de Cavidade Oral") AND ("Detecção precoce de câncer" OR "Early Detection of Cancer" OR "Detección Precoz del Cáncer" OR "Diagnóstico precoz del cáncer" OR "Dépistage précoce du cancer" OR "Diagnóstico Precoce do Câncer") AND ("prevenção de doenças" OR "disease prevention" OR "prevención de enfermedades" OR "prevención" OR "prévention des maladies" OR "ações preventivas contra doenças" OR "ações preventivas contra lesões incapacitantes" OR "prevenção" OR "prevenção de doença" OR "procedimentos preventivos contra doenças" OR "procedimentos preventivos contra lesões incapacitantes" OR "profilaxia")

Fonte: Elaborado pela própria autora, 2025.

Ao todo, foram identificados 24 artigos. Após a aplicação dos critérios de exclusão, obtivemos o total de 7 artigos que serviram como base para a construção desse trabalho.

2 DESENVOLVIMENTO

Devido ao aumento da sua incidência no Brasil e no mundo, o câncer bucal tem se tornado um problema de saúde pública, especialmente em decorrência do diagnóstico tardio, que gera um impacto significativo na qualidade de vida do paciente. A compreensão dos fatores envolvidos em sua origem, progressão e identificação precoce é fundamental para a construção de estratégias eficazes de prevenção e controle da doença (Brasil, 2022).

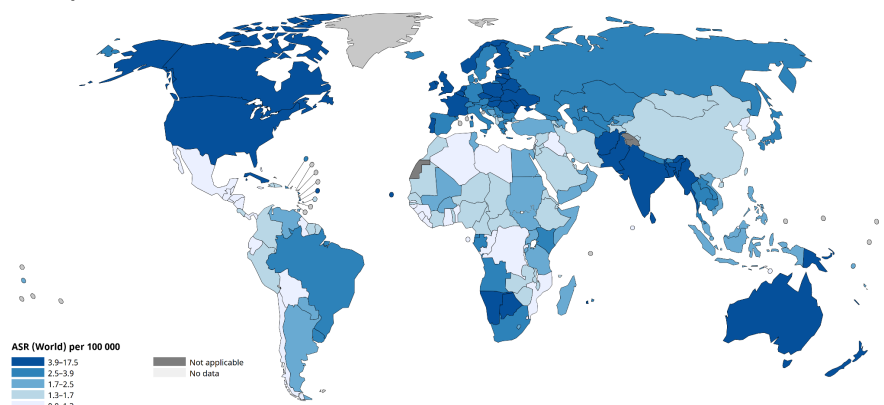
Nesse contexto, a citologia esfoliativa vem ganhando destaque como ferramenta auxiliar no rastreamento das neoplasias bucais, por se tratar de um método simples, não invasivo e de baixo custo (Kokubun *et al.*, 2023). Assim, os tópicos a seguir, discutem elementos fundamentais para o entendimento do processo de carcinogênese oral e o papel da citologia como aliada no diagnóstico precoce do câncer bucal.

2.1 Epidemiologia do câncer oral

De acordo com Brasil (2022), as taxas de incidência e mortalidade do câncer bucal variam entre países, principalmente em função dos diferentes níveis de renda, desenvolvimento socioeconômico e acesso aos serviços de saúde. Essas diferenças podem ser observadas por meio do mapa global divulgado pela *International Agency for Research on Cancer* (IARC, 2022).

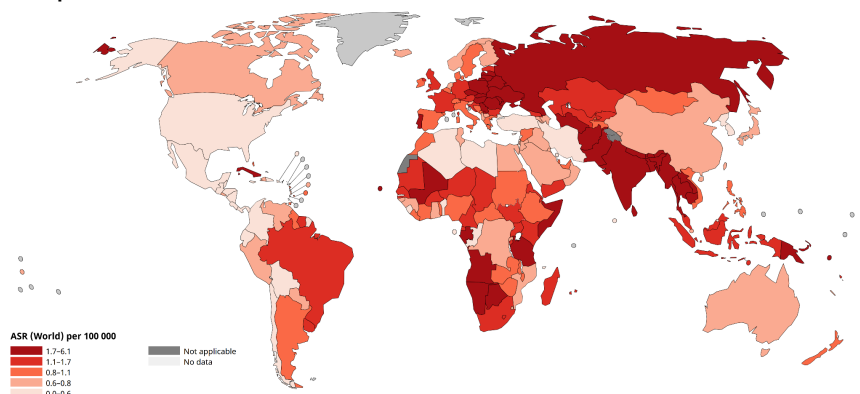
Estimativas globais para o ano de 2022, indicam uma incidência superior a 389 mil novos casos de câncer de lábio e cavidade oral, com aproximadamente 188 mil óbitos, ocupando assim a décima quinta posição no *ranking* global (figuras 1 e 2). No Brasil, as estimativas para o mesmo período apontaram mais de 380 mil novos casos, com taxa de mortalidade superior a 160 mil óbitos, evidenciando a relevância do câncer bucal no cenário epidemiológico nacional (IARC, 2022).

Figura 1 - Taxas de incidência em ambos os sexos e todas as faixas etárias no mundo, estimadas para 2022



Fonte: IARC, 2022.

Figura 2 - Taxas de mortalidade em ambos os sexos e todas as faixas etárias no mundo, estimadas para 2022



Fonte: IARC, 2022.

2.2 Anatomia da cavidade oral

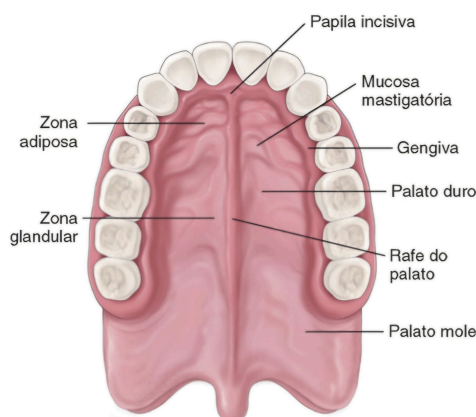
A cavidade oral é composta por diversas estruturas, incluindo a língua, os dentes, estruturas de sustentação, glândulas salivares e as tonsilas. Esse sítio anatômico pode ser dividido em duas regiões principais: o primeiro chamado de vestíbulo da boca, que corresponde com o espaço entre os lábios, as bochechas e os dentes; a segunda parte, denominada de cavidade própria da boca, fica localizada na porção posterior dos dentes, sendo delimitadas pelo palato mole e duro (figura 3), superiormente pela língua e o assoalho da boca e por último pela entrada da orofaringe (Pawlina, W.; Ross, M. H, 2016).

Histologicamente, a cavidade oral é revestida pela mucosa oral, a qual se divide em três tipos. A mucosa mastigatória, composta por epitélio estratificado

pavimentoso queratinizado e está presente na gengiva e no palato duro. A mucosa de revestimento, encontrada nos lábios, bochechas, assoalho da boca e palato mole, é formada por epitélio estratificado pavimentoso não queratinizado. Por fim, a mucosa especializada é constituída por papilas e botões gustativos, que são responsáveis pela percepção química do paladar (Pawlina, W.; Ross, M. H, 2016).

A integração desses três tipos de mucosas, formam uma importante barreira protetora entre a cavidade oral, o meio externo e os órgãos internos adjacentes, desempenhando papel essencial na proteção e manutenção da homeostasia local (Pawlina, W.; Ross, M. H, 2016).

Figura 3 - Teto da cavidade oral



Fonte: Pawlina, W.; Ross, M. H, 2016.

2.3 Fatores de risco para o desenvolvimento do câncer oral

Segundo Mateo-Sidrón Antón; Somacarrera Pérez (2015), a etiologia do câncer oral é multifatorial, entretanto, dois fatores se destacam de forma consistente na literatura científica, especialmente quando associados: o consumo de álcool e o tabagismo. A combinação desses fatores aumenta exponencialmente o risco de desenvolvimento de câncer oral e faríngeo.

Além desses, outros fatores vêm sendo associados ao surgimento das neoplasias orais, como a exposição a radiação solar, fatores hereditários (Souza *et al.*, 2016), e infecção virais, incluindo os vírus da Hepatite B e C e o papilomavírus humano (HPV), especialmente os subtipos 16 e 18. Fatores adicionais, como o aumento da idade, hábitos alimentares e má higiene oral, também contribuem para o desenvolvimento das lesões (Mateo-Sidrón Antón; Somacarrera Pérez, 2015).

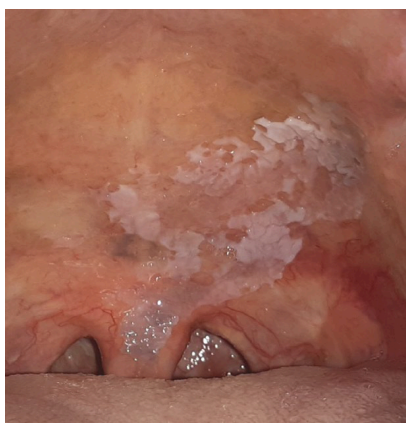2.4 Principais lesões na cavidade oral associadas ao risco de transformação maligna

A maioria das neoplasias orais, especialmente o carcinoma de células escamosas, é precedida por lesões pré-malignas denominadas Desordens Potencialmente Malignas Orais (DPMO). Esse grupo apresenta um risco maior de se tornarem um carcinoma de células escamosas, quando comparadas à uma mucosa oral normal (Brasil, 2022).

Entre as lesões mais recorrentes destacam-se a leucoplasia e suas variações, eritroplasia e a fibrose submucosa oral (Yang *et al.*, 2018), outras condições menos frequentes ou restritas a algum grupo populacional incluem o líquen plano oral, lúpus eritematoso, queratose actínica (queilite actínica), entre outras. Em países ocidentais, como o Brasil, as lesões mais comuns são a leucoplasia, a leucoeritroplasia, a eritroplasia e a queratose actínica (Brasil, 2022).

A leucoplasia é caracterizada clinicamente pela presença de placas brancas (figura 4), frequentemente localizadas nas bordas laterais da língua e no assoalho da boca, sendo a maioria dos casos associadas ao tabaco e álcool (Vail *et al.*, 2020). Essas lesões podem apresentar uma espessura uniforme e regular, contornos irregulares e não são removíveis à raspagem (Brasil, 2022).

Figura 4 - Leucoplasia

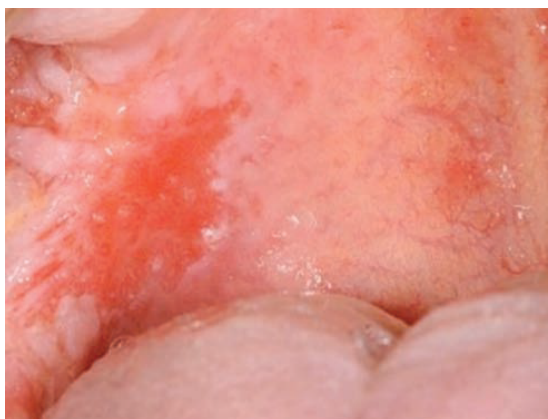

Fonte: Brasil, 2022.

A eritroplasia caracteriza-se pela presença de placas avermelhadas (figura 5), geralmente de limites imprecisos, porém com contornos regulares. Embora menos frequente que a leucoplasia, apresenta maior potencial de transformação maligna.

Pode ocorrer em qualquer região da cavidade oral, sendo mais comum na língua, palato mole e assoalho da boca (Brasil, 2022). Geralmente é assintomática, embora alguns pacientes relatem a sensação de queimação no local da lesão (Vail *et al.*, 2020).

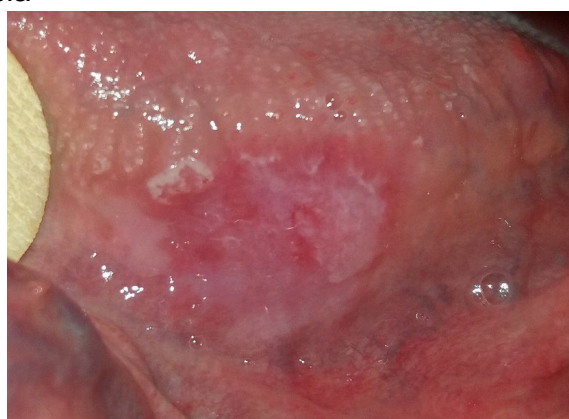Figura 5 - Eritroplasia



Fonte: Vail *et al.*, 2020.

A leucoeritroplasia é caracterizada pela coexistência de áreas brancas e avermelhadas na mesma lesão, e dependendo da predominância da coloração, pode ser denominada de leucoeritroplasia ou eritroleucoplasia (figura 6). Essas lesões podem ocorrer em qualquer região da cavidade oral, sendo mais frequentes na língua e na gengiva (Brasil, 2022).

Figura 6 - Eritroleucoplasia

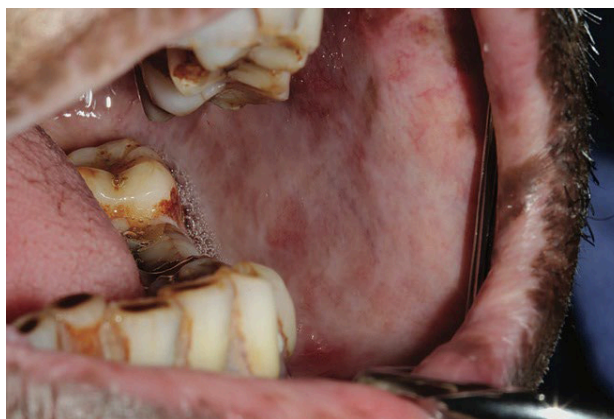

Fonte: Brasil, 2022.

Mais comum em países asiáticos, a fibrose submucosa oral, é uma desordem resultante da perda da fibroelasticidade da mucosa oral e de outras regiões da

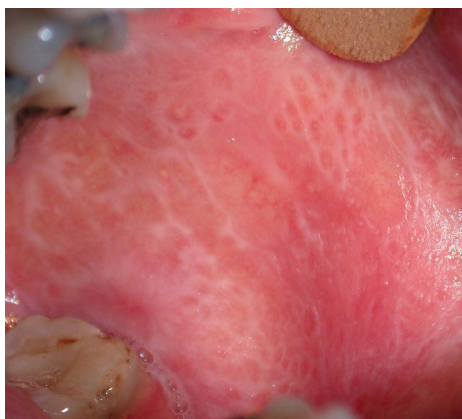cabeça e pescoço, manifestando-se clinicamente como áreas pálidas e com rigidez gradual (figura 7) (Vail *et al.*, 2020). Está associada principalmente ao uso de noz de areca, substância estimulante, porém com alto potencial carcinogênico. Essa oleaginosa causa um desequilíbrio no metabolismo do colágeno, causando uma fibrose progressiva na região afetada. Acomete predominantemente jovens adultos e, de forma geral, é caracterizada pela ardência generalizada, abertura de boca limitada e os dentes apresentam coloração acastanhada, acometendo principalmente a mucosa vestibular e o palato mole (Brasil, 2022).

Figura 7 - Fibrose submucosa oral



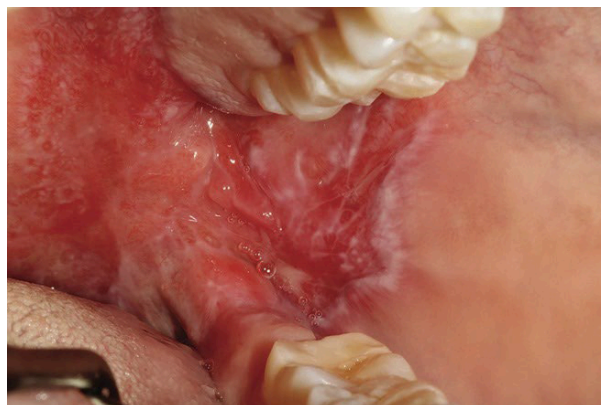Fonte: Brasil, 2022.

O líquen plano é uma doença que afeta as mucosas como por exemplo as orais e genitais, sua origem ainda é desconhecida, porém alguns estudos sugerem a participação de alguns mecanismos semelhantes a doenças autoimunes. Na cavidade oral, pode apresentar diversos padrões como o reticular que se caracteriza pela presença de estrias brancas em um padrão rendilhado (figura 8). O padrão atrófico ou ulcerado se mostra em áreas avermelhadas e presença de atrofia epitelial, e por último, temos os padrões ulcerados, em placa e bolhoso são mais incomuns. Ambas as lesões surgem principalmente na língua, gengiva e na mucosa alveolar (Brasil, 2022).

Figura 8 - Líquen plano

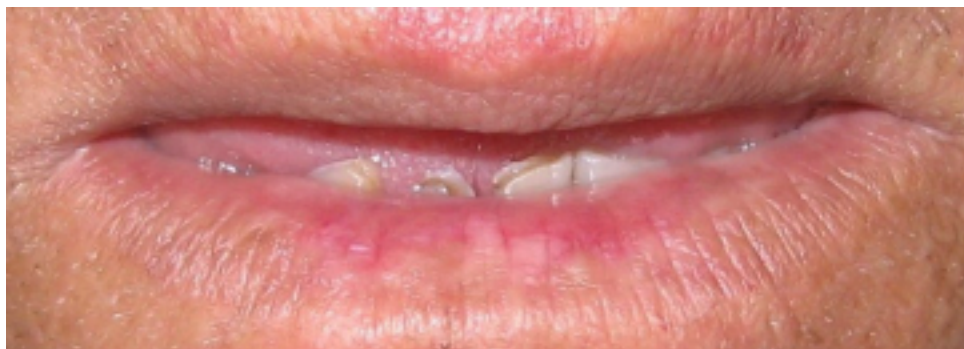Fonte: Brasil, 2022.

O lúpus eritematoso é uma doença autoimune que acomete mais o sexo feminino e é agravado pela exposição a radiação solar. Na cavidade oral, manifesta-se com lesões discóides originadas de placas eritematosas circundadas por estrias brancas e finas (figura 9), semelhantes às observadas no líquen plano. Trata-se de uma doença dolorosa e sensível a alguns alimentos, principalmente os ácidos e salgados (Brasil, 2022).

Figura 9 - Lúpus eritematoso

Fonte: Brasil, 2022.

Queratose actínica, também denominada queilite actínica ou solar, consiste em uma degeneração do lábio inferior decorrente da exposição a luz ultravioleta (figura 10). Acomete principalmente indivíduos do sexo masculino, de meia-idade que realizam atividades laborais e de lazer ao ar livre. O tabagismo e a imunossupressão podem potencializar o risco de transformação maligna. Clinicamente, apresenta-se como uma área pálida, lisa e mal definida (Brasil, 2022).

Figura 10 - Queratose actínica

Fonte: Brasil, 2022.

Apesar do diagnóstico inicial dessas lesões com grande potencial maligno, seja predominantemente clínico, a diferenciação entre alterações benignas, potencialmente malignas e malignas pode se tornar limitada apenas pela inspeção visual, por isso se faz necessário a utilização de métodos complementares, como por exemplo o exame citopatológico, que é capaz de distinguir e diferenciar essas alterações celulares.

2.5 Diagnóstico e tratamento do câncer bucal

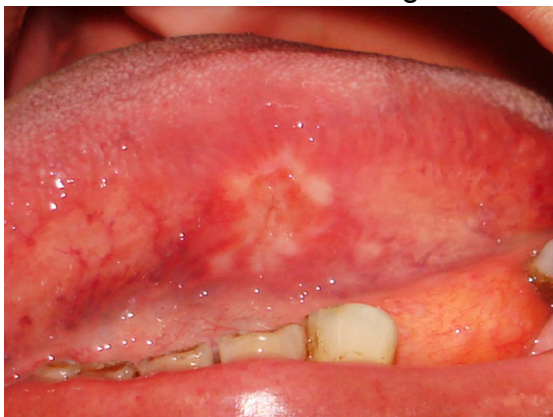Até o momento, os exames convencionais para a análise da cavidade oral são: a inspeção visual e palpação (Gissi *et al.*, 2020) e o exame histológico através de ressecção cirúrgica, considerado um diagnóstico definitivo (Kokubun *et al.*, 2023). Porém, algumas lesões podem não ser detectadas com a inspeção da cavidade oral por não apresentarem sintomas ou por serem difíceis de distinguir entre benigno, pré-maligno ou maligno. Por essa razão, diversas técnicas não invasivas estão sendo desenvolvidas e testadas, como por exemplo a citologia esfoliativa (Gissi *et al.*, 2020).

Em suma, o tratamento das lesões orais dependem do seu grau de malignidade. Em doenças benignas geralmente recomenda-se o uso de remédios específicos caso haja um agente causador, instrução de uma boa higienização oral e acompanhamento periódico com médicos e dentistas. Já para as lesões potencialmente malignas, já descritas aqui, o exame histopatológico geralmente é o mais indicado, seguido do uso de medicamentos e acompanhamento semestral (Brasil, 2022).

O último estágio da doença, o carcinoma de células escamosas ou espinocelular, é o tipo mais recorrente de câncer oral e tem origem no epitélio que reveste a cavidade oral, podendo acometer qualquer região da boca. Em seu estágio inicial, essa lesão se apresenta de forma ulcerada com bordas elevadas e geralmente são assintomáticas, o que pode dificultar a detecção clínica (figura 11). Com o tempo, as lesões aumentam, e quando passam de 4 cm ou infiltram estruturas adjacentes já são consideradas estágio avançado (figura 12). O prognóstico e tratamento do câncer está intimamente ligada ao grau de evolução da doença, quanto mais avançada, pior é o prognóstico e menores são as taxas de sobrevida (Brasil, 2022).

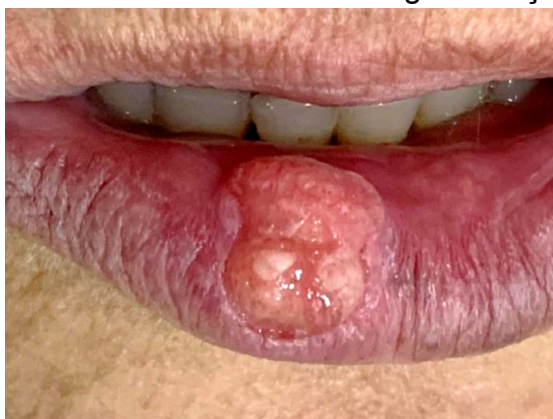Diante das limitações dos métodos convencionais e da necessidade de técnicas menos invasivas para o diagnóstico precoce, o exame citopatológico surge como uma ferramenta promissora no auxílio ao rastreamento das lesões bucais.

Figura 11 - Carcinoma de células escamosas em estágio inicial



Fonte: Brasil, 2022.

Figura 12 - Carcinoma de células escamosas em estágio avançado



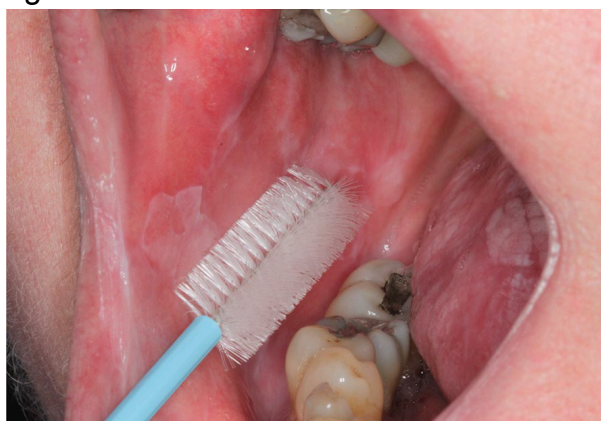Fonte: Brasil, 2022.

2.5.1 Uso do exame citopatológico no diagnóstico do câncer bucal

O diagnóstico precoce do câncer e das lesões potencialmente malignas é de extrema importância para o estabelecimento de um tratamento eficaz, proporcionando maiores chances de sobrevivência ao paciente. Embora o exame histopatológico ainda seja considerado o método padrão-ouro para o diagnóstico definitivo, trata-se de um procedimento invasivo e, muitas vezes, doloroso. Diante disso, surgem alternativas diagnósticas menos invasivas que visam auxiliar na detecção precoce das alterações celulares, como a citologia esfoliativa, um exame seguro, confiável e indolor, que permite a análise celular a partir da descamação da mucosa oral (Kokubun *et al.*, 2023).

Para a realização adequada da citologia esfoliativa e obtenção de uma amostra satisfatória, é fundamental a correta coleta do material, geralmente realizada por meio do uso da escova citológica (figura 13), que auxilia na esfoliação das camadas superficiais da mucosa oral (Kokubun *et al.*, 2023). No entanto, ainda existem divergências na literatura quanto ao número ideal de rotações da escova sobre a lesão. Gissi *et al.* (2020) recomendam uma rotação gentil de 5 vezes da escova sobre a área lesionada, enquanto o Kokubun *et al.* (2023) sugerem a realização de dez rotações na área afetada.

Figura 13 - Escova Citológica



Fonte: Gaida *et al.* (2021).

Após a coleta do material citológico, o processamento da amostra constitui uma etapa essencial para garantir a qualidade, a preservação e a representatividade celular necessárias para a análise microscópica. Na citologia esfoliativa da cavidade

oral, esse processamento pode ser realizado por meio do método convencional ou pela citologia em base líquida. Independentemente da técnica utilizada, as amostras são submetidas à coloração de Papanicolau, padrão na citologia, permitindo adequada visualização das características celulares. Dessa forma, a qualidade do processamento influencia diretamente a interpretação morfológica e a confiabilidade dos achados citológicos (Kokubun *et al.*, 2023).

Por se tratar de um campo novo e pouco explorado, a citologia esfoliativa da cavidade oral não dispõe, até o momento, de um sistema de identificação, classificação e diagnóstico. Kokubun *et al.* (2023) destacam que, pela similaridade histológica, é possível adaptar os critérios estabelecidos no livro *Sistema Bethesda para relato de Citologia Cervical*, para a elaboração de um laudo citológico oral. Com esse sistema, podem ser avaliados aspectos como por exemplo, celularidade, qualidade da amostra, tipos celulares, microbiota, lesões disceratóticas e a presença ou não de lesões malignas, com isso o diagnóstico nesse caso seria dividido em negativo, duvidoso ou positivo.

Entretanto, o livro *Oral cytology: A Concise Guide*, publicado em 2013, propõe um método de classificação análogo ao *Sistema Bethesda para relato de Citologia Cervical*, permitindo a avaliação de critérios já relatados anteriormente, ao mesmo tempo em que incorpora critérios adicionais, específicos da cavidade oral. Entre esses critérios destacam-se a reatividade tecidual, presença de organismos infecciosos e células atípicas, o carcinoma escamoso *in situ* e invasor e outras neoplasias, conforme ilustrado na figura 14 (Mehrotra, 2013).

Figura 14 - Sistema Citologia Oral

Table 6.1 Oral/oropharyngeal cytologic grading system

| Grading system |
|--|
| <i>Specimen adequacy</i> |
| Adequate for evaluation (note the presence of basal/parabasal cells) |
| Inadequate for evaluation (specify reason, e.g. obscuring elements, unlabelled or broken slides) |
| <i>General categorization</i> |
| A: Normal |
| B: Reactive ^a |
| C: Atypical-probably reactive/low grade including low grade squamous intraepithelial lesion (LSIL) |
| D: Atypical-Probably high grade |
| E: High grade squamous intraepithelial lesion |
| F: Invasive squamous cell carcinoma |
| G: Other neoplasms: Specify |

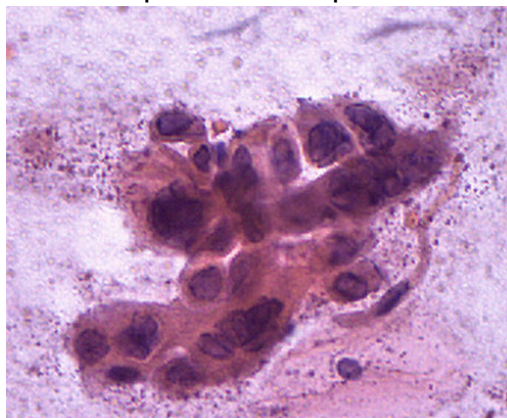
^aThe reactive category includes hyperkeratosis, inflammatory, infective, repair & chemo/radiation changes

Fonte: Mehrotra, 2013.

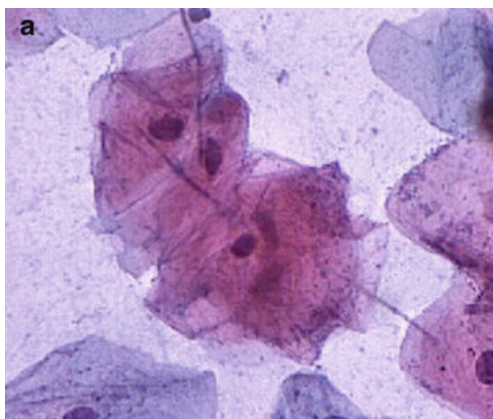
As condições benignas na cavidade oral, podem estar relacionadas ou não à presença de agentes infecciosos. A identificação dessas lesões por meio da citologia esfoliativa é possível a partir da observação de alterações citomorfológicas associadas a processos inflamatórios e, em alguns casos, pela visualização do próprio agente etiológico. Neste grupo incluem-se as condições consideradas normais e as alterações reativas, sendo esta última categoria incluídas a hiperqueratose, inflamação, infecção, reparo tecidual e alterações induzidas por radioterapia ou quimioterapia. Citologicamente, processos inflamatórios podem apresentar citoplasma granular, vacuolização, halos perinucleares e infiltrado inflamatório, composto principalmente por macrófagos e linfócitos nos quadros crônicos (Mehrotra, 2013).

Entre os agentes infecciosos, destacam-se, por exemplo, os efeitos citopáticos do vírus da herpes simples, caracterizados por binucleação ou multinucleação e inclusões eosinofílicas intranucleares com perda parcial ou completa da cromatina (figura 15). A *Candida* spp., fungo oportunista frequentemente presente na cavidade oral, é identificada citologicamente pela presença de hifas ou esporos no esfregaço (figura 16) (Mehrotra, 2013).

Figura 15 - Efeitos citopáticos do Herpes vírus simples

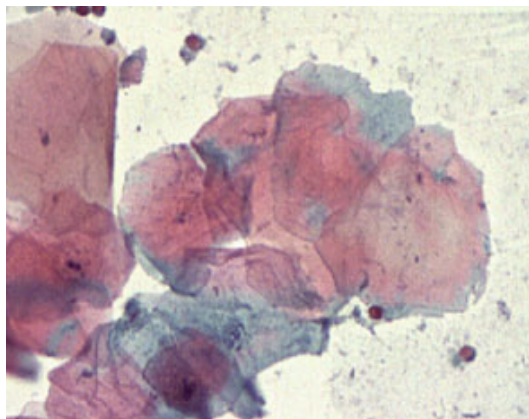


Fonte: Mehrotra, 2013.

Figura 16 - *Candida* spp.

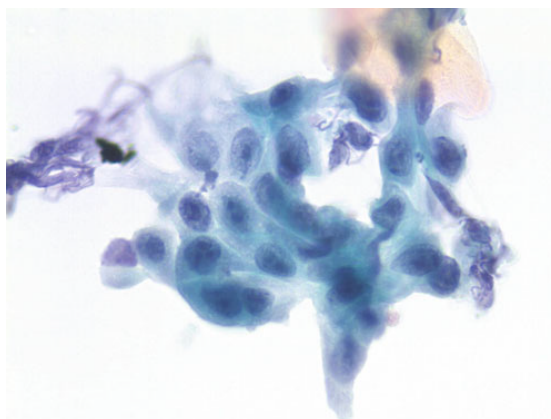
Fonte: Mehrotra, 2013.

A hiperkeratose, por sua vez, constitui uma alteração benigna comum, resultante de resposta à injúria tecidual, independentemente da presença de agentes patológicos. Citologicamente, caracteriza-se pela presença de células parakeratóticas pequenas, com núcleos picnóticos, ou por células anucleadas, que podem estar organizadas em placas ou dispersas (figura 17) (Mehrotra, 2013).

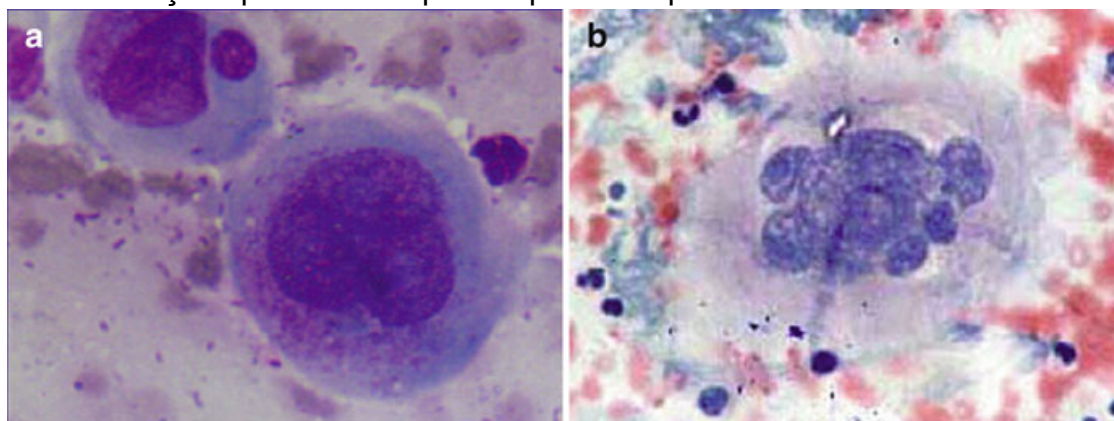
Figura 17 - Hiperkeratose

Fonte: Mehrotra, 2013.

O reparo tecidual apresenta-se citologicamente por células organizadas em arranjos coesos, em forma de lençol, com núcleos grandes, pálidos e nucléolos evidentes (figura 18). Já as alterações por radioterapia ou quimioterapia incluem o aumento do citoplasma e do núcleo, multinucleação e alterações reparativas (figura 19) (Mehrotra, 2013).

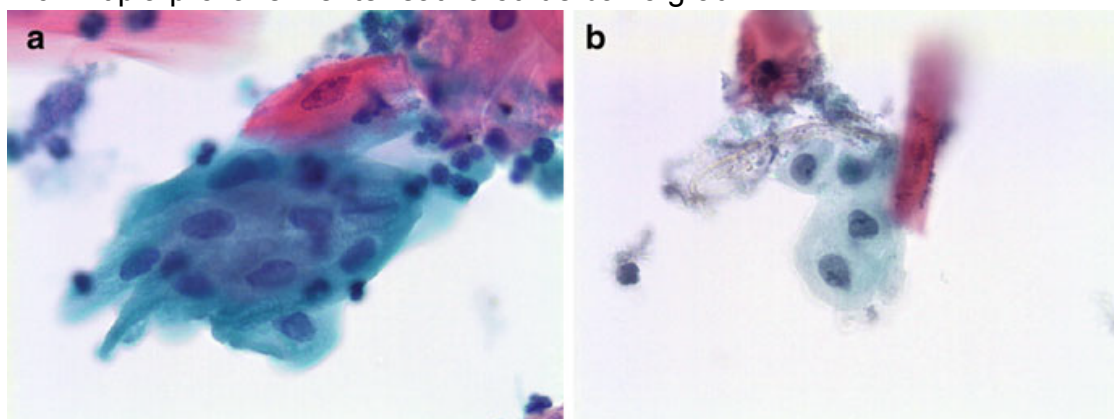
Figura 18 - Reparo tecidual

Fonte: Mehrotra, 2013.

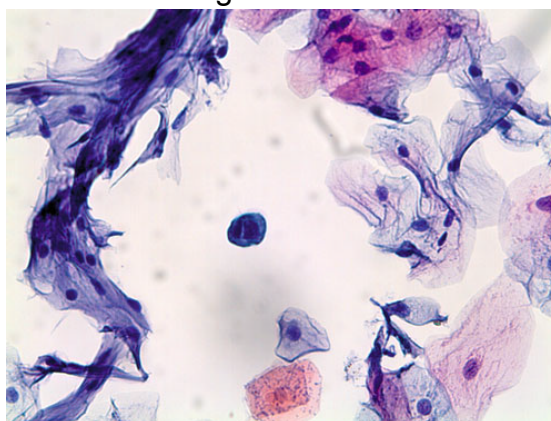
Figura 19 - Alterações por radioterapia ou quimioterapia

Fonte: Mehrotra, 2013.

As alterações atípicas das células escamosas, representam um espectro intermediário entre alterações reativas e processos neoplásicos. Essas alterações podem decorrer da ausência de critérios citológicos específicos ou da escassez de células representativas. São subdivididas em atipia provavelmente reativa ou de baixo grau, caracterizada por aumento discreto, hiper Cromasia e leve irregularidade da membrana nuclear (figura 20), e atipia provavelmente de alto grau, na qual observa-se aumento nuclear significativo, redução do citoplasma, hiper Cromasia acentuada e irregularidades nucleares mais evidentes (figura 21) (Mehrotra, 2013).

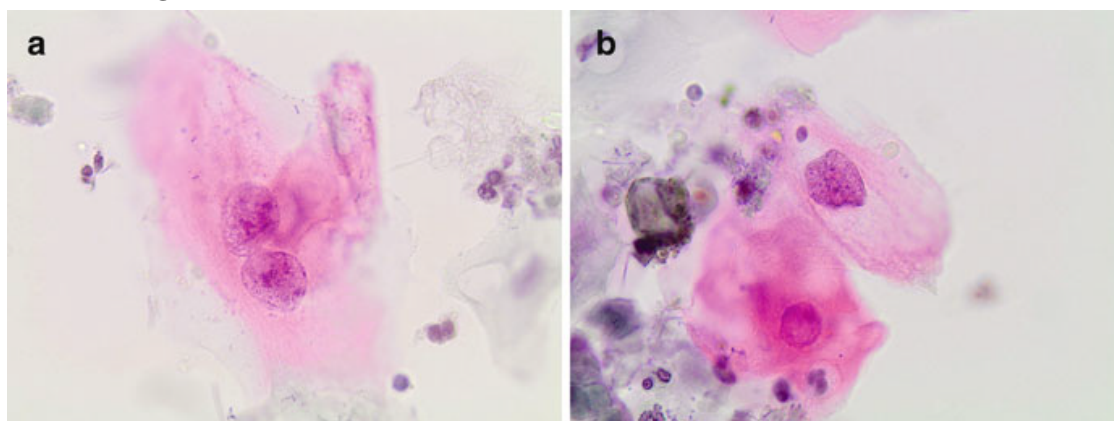
Figura 20 - Atipia provavelmente reativa ou de baixo grau

Fonte: Mehrotra, 2013.

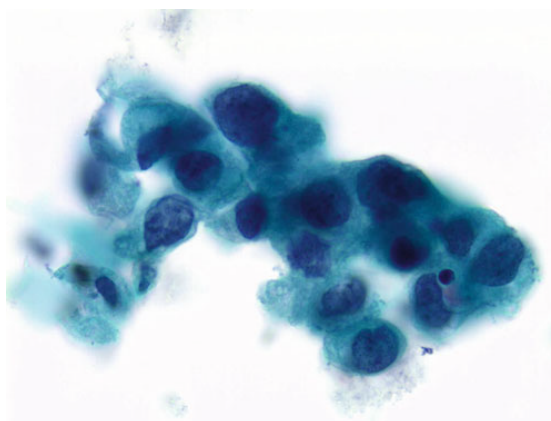
Figura 21 - Atipia provavelmente de alto grau

Fonte: Mehrotra, 2013.

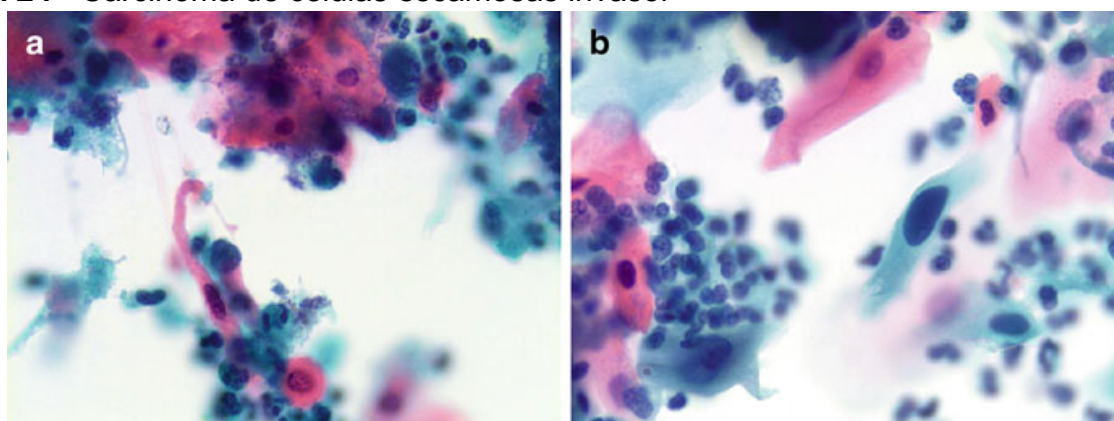
As lesões malignas incluem a lesão intraepitelial de baixo grau (LIEBG), a lesão intraepitelial de alto grau (LIEAG) e o carcinoma de células escamosas invasor. Como critérios citológicos na LIEBG, observam-se núcleos aumentados e hiper cromáticos, com irregularidades marcantes da membrana nuclear e cromatina irregular (figura 22). No LIEAG podemos notar células únicas, em lençol ou em formato sincicial, apresentando núcleos hiper cromáticos, citoplasma denso e cromatina irregularmente distribuída, deixando ver em alguns casos figuras de mitose atípicas (figura 23). Por último, no carcinoma escamoso invasor as células apresentam acentuado pleomorfismo nuclear, cromatina irregularmente distribuída com presença de espaços vazios, formatos citoplasmáticos bizarros como células fusiformes ou em girino, podendo ser visíveis em alguns casos canibalismo (figura 24) (Mehrotra, 2013).

Figura 22 - LIEBG

Fonte: Mehrotra, 2013.

Figura 23 - LIEAG

Fonte: Mehrotra, 2013.

Figura 24 - Carcinoma de células escamosas invasor

Fonte: Mehrotra, 2013.

A adoção de um sistema de classificação padronizado específico para a citologia oral, como o proposto por Mehrotra (2013), representa um avanço significativo, pois reduz a subjetividade na interpretação dos laudos citológicos,

estabelece critérios claros de benignidade e malignidade e orienta os citologistas quanto às principais lesões encontradas na rotina diagnóstica da cavidade oral. Dessa forma, a citologia esfoliativa mostra-se uma ferramenta promissora como método auxiliar no diagnóstico precoce das lesões bucais, contribuindo para a redução da morbimortalidade associada ao câncer bucal. Contudo, para sua ampla implementação e maior eficácia clínica, torna-se necessária a contínua avaliação de suas limitações técnicas.

2.5.2 Rastreamento do câncer bucal com a utilização do exame citopatológico: vantagens e desvantagens

O rastreamento do câncer oral com o uso do exame citopatológico tem sido amplamente discutido devido ao seu potencial como método auxiliar na detecção precoce de lesões potencialmente malignas e malignas. Entre as principais vantagens do uso desse método, de acordo com Kokubun *et al.* (2023), destacam-se o fato de ser um procedimento simples, de baixo custo, pouco invasivo e geralmente indolor. Além disso, a citologia esfoliativa apresenta boa sensibilidade diagnóstica, por isso é considerada como uma alternativa à biópsia cirúrgica que é dolorosa e invasiva.

O princípio da citologia esfoliativa baseia-se na obtenção de amostra através da descamação das células bucais, com auxílio da escova citológica, que permite uma coleta abundante de material ao longo de uma área mais extensa da mucosa, reduzindo o risco de falsos negativos, que podem ocorrer em biópsias cirúrgicas (Mehrotra 2013).

Entretanto, apesar das vantagens citadas, a citologia esfoliativa apresenta suas limitações que comprometem sua eficácia como ferramenta isolada para a detecção do câncer oral. Um dos principais fatores responsáveis por essa limitação é a ampla extensão e topografia da cavidade oral, o que torna inviável o exame citológico de toda a mucosa. Assim, apenas áreas visíveis ou suspeitas costumam ser avaliadas, o que limita o alcance do rastreio (Mehrotra 2013).

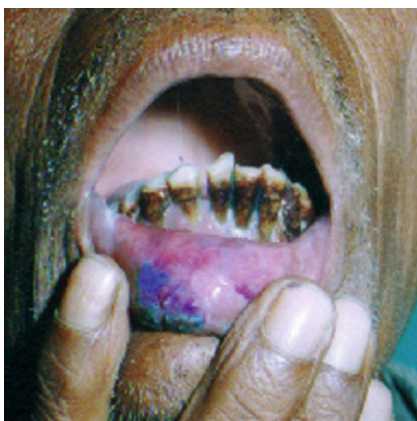Além disso, a cavidade oral não apresenta uma zona de transformação bem definida, por isso as alterações neoplásicas iniciais frequentemente ficam restritas às camadas mais profundas do epitélio, dificultando sua detecção pelo exame

citológico, já que esse método depende da descamação superficial do tecido. Dessa forma, a obtenção de células malignas nos esfregaços tende a ocorrer apenas em lesões mais avançadas, limitando novamente sua eficácia (Mehrotra 2013).

Outro aspecto relevante refere-se à necessidade de uma amostra adequada e representativa. Tanto na citologia quanto na biópsia, é fundamental a seleção correta da área a ser examinada, especialmente em lesões extensas, nas quais a escolha inadequada do local de coleta pode resultar em falsos negativos (Mehrotra 2013).

Nesse contexto, métodos de coloração da mucosa têm sido utilizados em associação a citologia oral e o exame histológico, como por exemplo a coloração com azul de toluidina e o uso do lugol. Esses corantes se ligam a componentes nucleares, sendo úteis na identificação de áreas com maior atividade celular, comum em tecidos neoplásicos. A aplicação desses corantes auxilia na delimitação das margens das lesões e na seleção do local mais adequado para obtenção da amostra. Contudo esse método também apresenta suas limitações, uma vez que, áreas de inflamação ou de hiperplasia benigna também podem reter o corante, resultando em falsos positivos (Mehrotra 2013).

Figura 25 - Azul de toluidina



Fonte: Mehrotra 2013.

Diante disso, a citologia oral se comporta como um método promissor no rastreamento do câncer bucal, especialmente por suas vantagens, como por exemplo baixo custo e por ser menos invasivo. No entanto, suas limitações técnicas e anatômicas impedem a sua utilização como método exclusivo para rastreamento populacional, devendo portanto ser utilizada como um método complementar ao exame clínico e da biópsia (Mehrotra 2013).

3 CONCLUSÃO

As taxas de incidência das neoplasias orais têm apresentado crescimento significativo nos últimos anos, configurando-se como um relevante problema de saúde pública. A identificação dessas lesões em estágios iniciais é fundamental, uma vez que está diretamente relacionada à adoção de tratamentos menos agressivos, melhores prognósticos e redução da mortalidade associada ao câncer bucal.

Nesse contexto, a citologia oral surge como um campo importante no diagnóstico. Ao longo de seu desenvolvimento, esse método tem demonstrado avanços relevantes, ganhando destaque como ferramenta auxiliar na detecção precoce das lesões orais, principalmente por se tratar de um exame simples, minimamente invasivo e indolor para o paciente.

A partir disso, foi possível constatar que a citologia esfoliativa oral apresenta capacidade para identificar alterações benignas causadas por agentes infecciosos ou não, lesões potencialmente malignas e neoplasias malignas, especialmente após o surgimento de um sistema de classificação adaptado, porém específicos para a cavidade oral.

Entretanto, apesar de suas vantagens, a citologia oral ainda apresenta limitações técnicas e anatômicas, o que impede sua utilização como método diagnóstico definitivo de forma isolada. Dessa forma, a biópsia permanece como padrão-ouro para o diagnóstico das lesões da cavidade oral, mesmo sendo um procedimento invasivo e, por vezes, desconfortável ao paciente.

Diante disso, conclui-se que a citologia esfoliativa deve ser empregada até o momento como um método complementar ao exame clínico e ao exame histopatológico. Porém com o avanço da tecnologia, aperfeiçoamento dos critérios diagnósticos e ampliação de estudos na área, é possível que a citologia oral atue de maneira cada vez mais integrada ao exame histopatológico, contribuindo de forma mais significativa para o rastreamento e diagnóstico mais preciso do câncer oral.

REFERÊNCIAS

BRASIL. Ministério da Saúde. Instituto Nacional de Câncer (INCA). **Diagnóstico precoce do câncer de boca**: um guia para profissionais da saúde. 2. ed. Rio de Janeiro: INCA, 2022. Disponível em:

<https://www.inca.gov.br/publicacoes/livros/diagnostico-precoce-do-cancer-de-boca>. Acesso em: 19 jul. 2025.

GAIDA, K. *et al.* **Comparison between two cell collecting methods for liquid-based brush biopsies**: a consecutive and retrospective study. *BMC Oral Health*, Londres, v. 21, n. 195, 2021. DOI:

<https://doi.org/10.1186/s12903-021-01557-5>. Disponível em:

<https://pesquisa.bvsalud.org/portal/resource/pt/mdl-33863321>. Acesso em: 16 abr. 2025.

GISSI, Davide B. *et al.* **Application of a non-invasive oral brushing procedure based on bisulfite sequencing of a 13-gene panel to study high-risk OSCC patients**. *Cancer Biomarkers*, v. 28, p. 499–510, 2020. DOI:

<https://doi.org/10.3233/CBM-190422>. Disponível em:

<https://pesquisa.bvsalud.org/portal/resource/pt/mdl-32568174>. Acesso em: 16 maio. 2025.

HASHIM, Dana *et al.* **Head and neck cancer prevention: from primary prevention to impact of clinicians on reducing burden**. *Annals of Oncology*, v. 30, p. 744–756, 2019. DOI: <https://dx.doi.org/10.1093/annonc/mdz084>. Disponível em: <https://pesquisa.bvsalud.org/portal/resource/pt/mdl-30840052>. Acesso em: 16 maio. 2025.

IARC. International Agency for Research on Cancer. **Cancer today**. Disponível em: <https://gco.iarc.fr/today/en/dataviz/maps-heatmap?mode=population&cancers=1&types=1>. Acesso em 15 nov. 2025.

KOKUBUN, Katsutoshi *et al.* **Evaluation of oral brush liquid-based cytology for oral squamous cell carcinoma**: a comparative study of cytological and histological diagnoses at a single center. *BMC Oral Health*, v. 23, n. 145, 2023. DOI:

<https://doi.org/10.1186/s12903-023-02839-w>. Disponível em:

<https://pubmed.ncbi.nlm.nih.gov/36906554/>. Acesso em: 16 jul. 2025.

LALANGUI, Karina *et al.* **Distribution of malignant neoplasms of the oral cavity in Ecuador**: an epidemiological study from 2015 to 2019. *Medwave*, v. 25, n. 3, e3024, 2025. DOI: <http://doi.org/10.5867/medwave.2025.03.3024>. Disponível em:

<https://pesquisa.bvsalud.org/portal/resource/pt/mdl-40168654>. Acesso em: 16 maio. 2025.

MATEO-SIDRÓN ANTÓN, M. C.; SOMACARRERA PÉREZ, M. L. **Cáncer oral**: genética, prevención, diagnóstico y tratamiento. Revisión de la literatura. *Avances en Odontostomatología*, v. 31, n. 4, p. 247–259, 2015. DOI:

<https://dx.doi.org/10.4321/S0213-12852015000400002>. Disponível em:

<https://pesquisa.bvsalud.org/porta/resource/pt/ibc-139739>. Acesso em: 16 maio. 2025.

MEHROTRA, Ravi. **Oral cytology**: a concise guide. New York, NY, USA: Springer, 2013. DOI: 10.1007/978-1-4614-5221-8.

Pawlina, W.; Ross, M. H. **Histologia**: texto e atlas correlações com biologia celular e molecular. 7. ed. Rio de Janeiro: Guanabara Koogan, 2016. p. 822-824.

SOUZA, João Gabriel Silva *et al.* **Comportamentos e conhecimentos de cirurgiões-dentistas da atenção primária à saúde quanto ao câncer bucal**. Cadernos de Saúde Coletiva, Rio de Janeiro, v. 24, n. 2, p. 170–177, 2016. DOI: <https://doi.org/10.1590/1414-462X201600020250>. Disponível em: <https://pesquisa.bvsalud.org/porta/resource/pt/lil-792913>. Acesso em: 16 maio. 2025.

VAIL, Marianne *et al.* **Recognition of oral potentially malignant disorders and transformation to oral cancer**. JAAPA: Journal of the American Academy of PAs, v. 33, n. 11, p. 14–20, 2020. DOI: 10.1097/01.JAA.0000718268.52634.59. Disponível em: <https://pesquisa.bvsalud.org/porta/resource/pt/mdl-33109976>. Acesso em: 16 maio. 2025.