

Escolha do braço como sítio de implantação do cateter venoso central de longa permanência em crianças: experiência do Serviço de Cirurgia Pediátrica do Hospital do Câncer Hospital do Câncer I - INCA - Rio de Janeiro

Use of the arm as long permanence central venous cateter insertion site in children: experience of the pediatric surgery department at Instituto Nacional de Câncer - Rio de Janeiro

Alberto Ribeiro Gonçalves,¹ Carlos Humberto Vicuña Mariño,² Ricardo Vianna de Carvalho,² Renato van Wilpe,³ Simone de Oliveira Coelho,⁴ Francisca Norma Albuquerque Gutierrez,⁴ Rosângela Finóquio,⁵ Marcelo Schimer⁶

Resumo

Objetivo: relatar nossa experiência com a colocação e o uso do cateter venoso central de longa permanência (CVCLP), implantado através das veias do braço. **Pacientes e Métodos:** trata-se de um trabalho retrospectivo em que foram analisados 586 cateteres implantados em crianças com câncer, de janeiro de 1995 a dezembro de 1999, no HC I - INCA. **Resultados:** dos 586 CVCLP implantados em crianças com câncer, 91,5% foram inseridos através das veias do braço (536), 45 (8%) implantados no tórax e 5 (1%) em outros sítios. As veias de escolha para o implante do cateter no braço foram as braquiais. Os resultados em relação às complicações (infecção, obstrução, exteriorização do anel fixador, ruptura do cateter, migração, entre outras), foram similares àqueles da literatura quando implantados no tórax. **Conclusão:** recomendamos a colocação do cateter no braço como primeira opção para colocação de cateteres venosos centrais de longa permanência para crianças com câncer, uma vez que mostrou-se mais seguro, confortável, esteticamente mais tolerável e permitiu maior mobilidade aos pacientes, quando em uso do cateter do que os implantados no tórax. Implicação clínica: propomos a opção da colocação do CVCLP no braço como a primeira escolha por acharmos ser mais segura, mais confortável e eficiente, do que os implantados no tórax, para as crianças com câncer, que necessitem de um acesso venoso por tempo prolongado.

Palavras-chave: Cateter venoso central; Cateter de longa permanência; Criança; Oncologia Pediátrica.

¹ Cirurgião Pediátrico, chefe do Serviço de Cirurgia Pediátrica do INCA - Hospital do Câncer I

² Cirurgião Pediátrico, titular do Serviço de Cirurgia Pediátrica do INCA - Hospital do Câncer I

³ Cirurgião Pediátrico, *fellow* do Serviço de Cirurgia Pediátrica do INCA - Hospital do Câncer I

⁴ Pós-graduanda, Serviço de Cirurgia Pediátrica do INCA - Hospital do Câncer I.

⁵ Enfermeira Oncológica, responsável pelo Ambulatório de Cateter Pediátrico do INCA - Hospital do Câncer I.

⁶ Médico Infectologista, titular da Comissão de Controle de Infecção Hospitalar do INCA - Hospital do Câncer I.

Endereço para correspondência: Serviço de Cirurgia Pediátrica - Instituto Nacional de Câncer - Pça. da Cruz Vermelha, 23 - 20230-130 - Rio de Janeiro - RJ. E-mail: albertog@inca.gov.br

Abstract

Objective: To report our experience with insertion and use of LTCVC in the arm. **Patients and Methods:** It is a retrospective study. We analyzed 586 LTCVC inserted on children with cancer, from January 1995 to December 1999. **Results:** From a total of 586 inserted LTCVC; 536 (91,5%) were in the arm, 45 in the thorax and 5 were inserted in other sites. The vein of choice for the arm was the brachial vein, on its proximal third. All LTCVC were inserted at operating rooms, under general anesthesia. The tip of the catheter was localized on superior cava vein under fluoroscopy. Our experience with the site of insertion on the arm had demonstrated that this site is safe, comfortable, esthetically better, and that it allows more mobility to the patients when it is activated. The results regarding infection rates for arm insertion are similar to those found on the literature for LTCVC thorax inserted. **Conclusion:** We indicate the arm (brachial vein) as the site of choice for inserting LTCVC for children with cancer. **Clinical Implication:** The insertion of LTCVC in the arm is a safe and efficient option for inserting LTCVC in children with cancer.

Key words: Central venous catheter; Long permanence catheter; Child; Pediatric Oncology.

INTRODUÇÃO

A cateterização venosa central tem sido usada largamente em pacientes graves e/ou cronicamente doentes desde sua primeira descrição em 1952 por Aubaniac.¹ As técnicas de inserção de cateteres, os sítios de flebotomia ou de punção, e os tipos de cateteres utilizados têm sido modificados com a evolução e com os avanços da bio-engenharia. Este desenvolvimento propiciou o uso crescente desses cateteres venosos centrais em crianças, nos últimos 20 anos. Hoje eles são implantados de forma segura e promovem um acesso seguro e indolor de longo prazo ao sistema venoso central.² As indicações principais para o seu uso são: administração de quimioterapia, nutrição parenteral, hemoderivados e infusão de medicamentos (antibióticos, analgésicos), além de permitirem a coleta de sangue.

São poucos os trabalhos que mostram o membro superior como via de escolha para a colocação de CVCLP.^{3,6}

Acreditamos que a implantação de cateteres venosos centrais de longa permanência (CVCLP) no braço, através de flebotomia das veias braquiais ou axilares apresentam vantagens em relação à sua implantação no tórax. Este trabalho tem como objetivo demonstrar os motivos que nos levaram a considerar a implantação do CVCLP no braço como a primeira opção, sejam eles totalmente ou semi-implantados, em pacientes pediátricos.

O local de implante tradicionalmente utilizado para os CVCLP é o tórax através da flebotomia ou da punção das veias jugulares externas e internas e as veias subclávias.

Um local de exceção, quando todos os outros sítios já foram esgotados, são os membros inferiores (coxa), através dos acessos pelas veias safenas ou femorais.

PACIENTES E MÉTODOS

No período de janeiro 1995 a dezembro 1999, foram implantados 586 CVCLP em crianças com câncer no Serviço de Cirurgia Pediátrica Oncológica do Instituto Nacional de Câncer - Rio de Janeiro - Brasil.

Quanto ao sítio de implantação dos CVCLP, foram 536 (91%) no braço, 45 (8%) no tórax e 5 (1%) em outros locais.

Sítio de escolha de implantação dos CVCLP: o braço foi nossa primeira opção para inserção de CVCLP, por considerarmos vários benefícios em relação ao tórax: 1 - mais seguro, pois quando o cateter está ativado, permite uma ótima fixação do CVCLP ao sistema de hidratação, evitando que uma tração brusca acidental comprometa o funcionamento do cateter, o que não acontece em relação à fixação quando este é colocado no tórax (Figura 1); 2 - mais confortável, pois permite todos os movimentos do paciente, sem restrições, mesmo com o CVCLP "ativado" (Figura 1); 3 - o paciente não necessita assistir o manuseio do seu cateter, o que impossível no CVCLP instalado no tórax, o que diminui sensivelmente o trauma emocional e a ansiedade da manipulação do cateter (Figura 2); 4 - é mais discreto e esteticamente menos visível, uma vez que fica localizado na face anterior do braço, fator importante, principalmente em pacientes adolescentes (figura 3).

Técnica: O procedimento de implantação dos CVCLP ocorreu sempre na sala de cirurgia, sob anestesia geral inalatória, combinada com anestesia local com lidocaína a 1%. O acesso preferencial ao sistema venoso foram sempre as veias braquiais, abordadas através de incisão transversa na região anterior do braço, por flebotomia, em RN e lactentes. Às vezes optamos pelas veias axilares, devido ao calibre, pois necessitamos introduzir na luz

da veia um cateter com um calibre não menor do que 4,5 fr, para permitir um bom fluxo, infusões de hemoderivados e refluxo, para coleta de sangue, sem maiores dificuldades e riscos de obstrução.

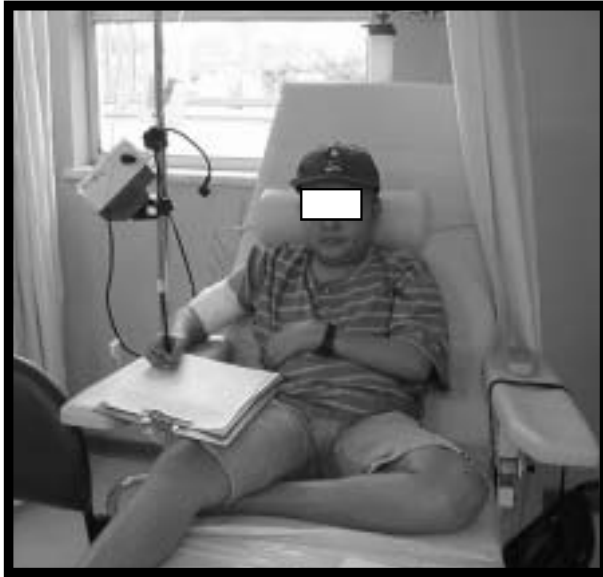

Figura 1. Total mobilidade do paciente com segurança.

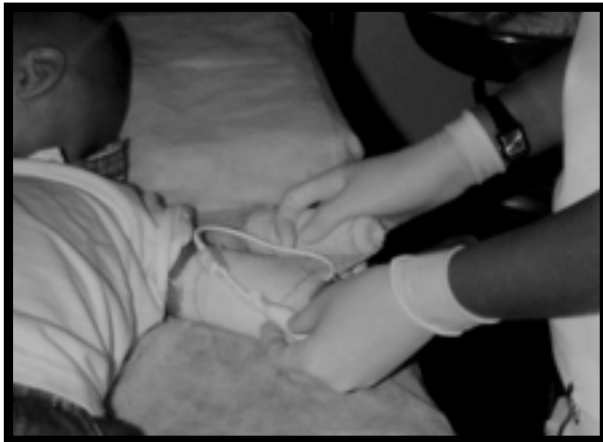

Figura 2. Curativo envolvendo todo o CVCLP e manipulação sem a participação do paciente.

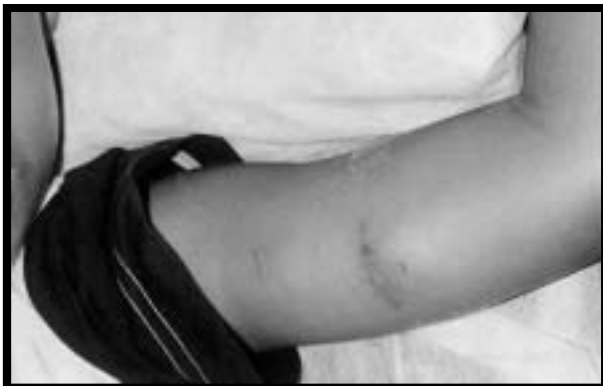

Figura 3. Esteticamente bem discreto.

O cateter venoso central de longa permanência semi-implantado (CVCLPSI) foi exteriorizado por contra-incisão, distante, da primeira incisão, pelo menos 2 cm, ambas na face anterior do braço. Quando optamos pelo cateter venoso central de longa permanência totalmente implantado (CVCLPTI), o reservatório foi posicionado há aproximadamente 2 cm da incisão da dissecação venosa, através de uma bolsa confeccionada no tecido subcutâneo, sendo o reservatório ancorado à fáscia profunda por pelo menos dois pontos de fio inabsorvível, para não haver a possibilidade de rotação do mesmo. É necessário que o reservatório seja proporcional ao tamanho do braço da criança, para isso é importante termos reservatórios de vários tamanhos (Figura 4).

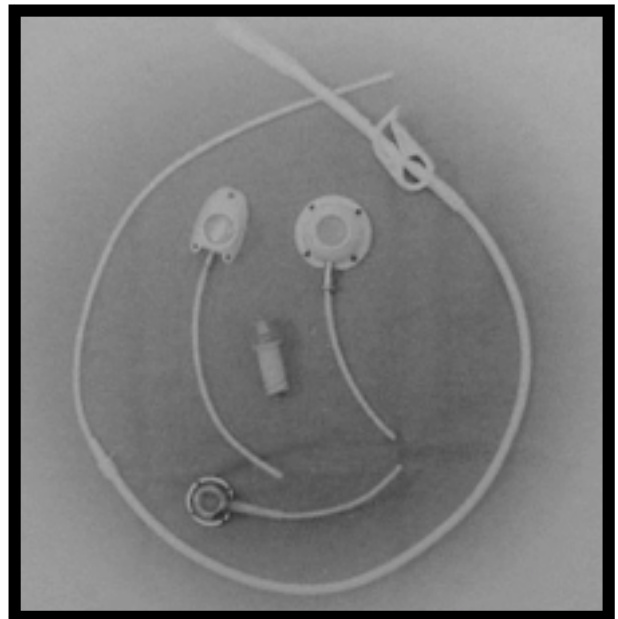


Figura 4. Para cada tamanho de paciente um reservatório adequado.

Foi de suma importância a avaliação da posição da extremidade distal do cateter no per-operatória por radioscopia, pois nem sempre conseguimos na primeira vez situá-lo na posição ideal, ou seja, no 1/3 médio da veia cava superior, algumas vezes, o cateter se posicionou na veia jugular interna, ou progrediu para a veia subclávia contra-lateral. Manobras de apoio, tais como lateralização da cabeça para o lado do braço envolvido, compressão dos territórios supraclaviculares e da fúrcula esternal, mostram-se úteis nessas situações, para posicionar o cateter no local ideal.

Uma vez posicionado, realizamos a fixação do reservatório à aponeurose com fio inabsorvível 3-0, no caso dos CVCLPTI, ou a fixação do cateter à pele, no caso dos CVCLPSI, também com fio inabsorvível 3-0.

Realizamos em seguida a heparinização do cateter com 2 ml de uma solução de 1ml de soro fisiológico com 500 UI de heparina, volume suficiente para preencher toda a luz de ambos os tipos de CVCLP.

O curativo é oclusivo, envolvendo-se com gaze a parte externa do CVCLPSI e cobrindo-o com uma atadura de crepom ao redor do braço (Figura 2), devendo ser trocado no dia seguinte, da colocação, no "Ambulatório de Cateteres", local no nosso hospital exclusivo para a realização de todos os procedimentos relativos aos CVCLP.⁷

Este tipo de curativo é utilizado também quando o cateter está ativado, sendo uma das vantagens da implantação do CVCLP no braço, pois permite ao paciente realizar todos os movimentos do membro, sem risco de acidentes, uma vez que é quase impossível ocorrer a desconexão do CVCLP ao sistema de hidratação, o que seria uma complicação bastante grave quando se trata de quimioterápico, infundido no subcutâneo, ou mesmo de "arrancamento" por tração acidental do cateter. Esta complicação grave é comum em paciente pediátrico, como ocorre com uma certa freqüência com os dispositivos implantados no tórax, já que o curativo nesta região, é de difícil fixação, o que não ocorre no braço.

Nos curativos só utilizamos gaze e crepon, não há necessidade de adesivos (esparadrapo e outros) para fixação dos cateteres, com isto evitamos o contato direto com a pele do paciente, os quais são utilizados nos cateteres implantados no tórax, que com freqüência causam dermatite de contato com o uso constante, principalmente em nosso país, cujas temperaturas elevadas propiciam uma maior sudorese, além de não serem seguros quando o CVCLP estiver ativado, soltando com relativa facilidade, podendo provocar acidentes.

O período para ativação do CVCLP vai depender do tipo de cateter utilizado. No CVCLPSI pode ser utilizado imediatamente após a colocação, já no CVCLPTI é recomendado aguardar 72 horas para utilizá-lo, evitando-se assim a dor da punção num local recentemente traumatizado cirurgicamente, que geralmente apresenta um certo grau de edema da pele devido à confecção da bolsa no subcutânea para alojamento do reservatório.

Em casos especiais, quando há necessidade de um acesso venoso imediatamente após a colocação do CVCLPTI, o cateter deverá ser punccionado na sala de operação, com o paciente ainda sob o efeito anestésico.

RESULTADOS

No período de janeiro 1995 a junho 1999, foram implantados 586 CVCLP em crianças com câncer pelo

Serviço de Cirurgia Pediátrica Oncológica do Instituto Nacional de Câncer, dos quais 536 (91%) CVCLP no braço, 45 (8%) no tórax e 5 (1%) em outros locais (Figura 1). Indicamos os cateteres semi-implantados em 438 pacientes (75%), em pacientes pré-escolares e escolares e os cateteres totalmente implantados em 148 pacientes (25%), geralmente lactentes e adolescentes.

Apesar de serem os CVCLP um grande avanço em termos de qualidade no tratamento oncológico, eles não estão livres de complicações, muito pelo contrário, elas são freqüentes, principalmente em mãos não experientes. A quantidade de complicações está diretamente relacionada à experiência do cirurgião no procedimento e dos profissionais que vão manipulá-lo. Mas apesar da experiência e dos cuidados na manipulação, as complicações existem e a mais freqüente é a infecção (Figura 5). Nos 586 dispositivos implantados no nosso serviço, encontramos 175 episódios de infecção (29%) sendo os que tiveram sua etiologia fúngica foram retirados imediatamente, enquanto que os de origem bacteriana foram tratados e permaneceram no paciente quando a infecção foi controlada em 72 horas, caso contrário foram retirados. A Comissão de Controle da Infecção Hospitalar (CCIH) do hospital, no período de janeiro de 1995 a julho 2001, num total de 745 cateteres venosos centrais de longa permanência estudados relata uma taxa de infecção global de 2,51 / 1000 dias de cateter, com uma taxa de 1,50 / 1000 dias ($p < 0,05$) para os CVCLPTI e uma taxa de 3,06 / 1000 dias de cateter ($p < 0,05$) para os CVCLPSI, sendo que nos pacientes com doenças malignas hematológicas a taxa foi de 4,88 / 1000 ($P < 0,05$) e para os pacientes com tumores sólidos foi de 1,82 / 1000 ($p < 0,05$), sendo o tempo médio para aparecimento do primeiro episódio de 124 dias.¹⁸

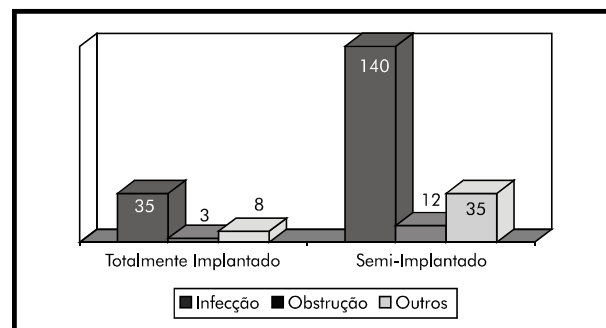


Figura 5. Complicações dos CVCLP

As complicações mecânicas apresentaram-se num percentual bem menor, 7,41% para os CVCLPTI e de 10,7% para os CVCLPSI e estão descritas na tabela 1.

Tabela 1. Complicações mecânicas

Complicação	CVCLPTI	CVCLPSI
Exteriorização do reservatório	3	0
Exteriorização do anel de fixação <i>cuff</i>	0	15
Ruptura do cateter	2	8
Má posição da extremidade do cateter	0	8
Desconexão do cateter ao reservatório	1	0
Saída espontânea do cateter	0	1
Rotação do reservatório	1	0
Fratura do reservatório de plástico	1	0
Obstrução do cateter	3	12
Total	11 (7,4 %) *	47 (10,7 %) **

*Percentual referente ao total de CVCLPTI implantados (11/148)

** Percentual referente ao total de CVCLPSI implantados (47/438)

Em relação à trombose venosa profunda tivemos apenas 3 casos (0,5%), bem menor do que os dados relatados na literatura.^{21,22}

Cabe observar que nenhuma complicação encontrada pode ser relacionada diretamente ao sítio de implantação no braço.

O tempo de permanência dos 586 cateteres foi avaliado em dias, conforme figura 6. Todos os CVCLP foram retirados até 30 dias após sua colocação (54 cateteres - 9%). O motivo da sua retirada foi a infecção bacteriana resistente a antibióticoterapia ou fúngica, ambas situações a opção é a retirada do cateter. O desconhecimento do paradeiro de 9 cateteres (2%) se deve ao óbito do paciente, não ter relação com o CVCLP, ou seja, faleceram com o cateter funcionando. (Figura 6)

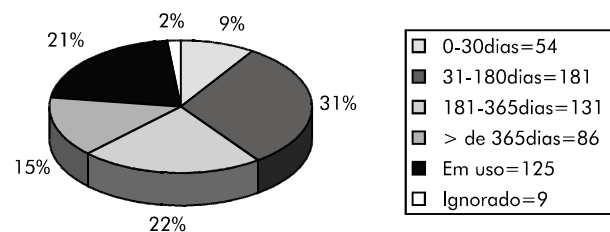


Figura 6. Tempo de permanência dos CVCLP

DISCUSSÃO

O acesso venoso central de longa permanência tem sido largamente realizado através da punção das veias subclávias, jugulares interna e externa, pela técnica de Seldinger e variações,^{2, 3, 8-16} posicionando o reservatório ou exteriorizando, nos cateteres semi-implantados, na

parede torácica anterior, e menos freqüentemente por dissecação venosa seguida de flebotomia.^{3, 16, 17}

Outros sítios de inserção são descritos como o braço³ e a coxa¹⁰, mas sempre como condutas de exceção em casos particulares. Muito embora a literatura seja extensa, em relação ao uso, indicações e sítios de implantação, são escassos os trabalhos que relatam o membro superior como via de escolha para a colocação de CVCLP na infância.³⁻⁶

Carreira et al. fazem uso do braço como via alternativa, tendo implantado 41 Ports entre 617 CVCLP neste local (7%), com taxa de infecção geral de 8%.⁴

Em 1994, Johnson et al relataram 61 casos de CVCTI tipo PAS-Port implantados no antebraço de crianças e adultos, com bons resultados: meia-vida livre de eventos de 278 dias, com taxas de complicação de 13,1%, e de infecção igual a 6,6%.⁶ Lundberg et al., em 1995, descreveram taxas de infecção bastante baixas, 0,08 / 100 dias de cateter para ports implantados no braço, em crianças.⁵ Hills et al., em 1997, reportaram a maior série relatada na literatura até hoje, 100 CVCLPTI implantados no braço, com 0,038 complicações / 100 dias de cateter, e 0,029 / 100 dias de cateter, por infecção. Sua taxa de sucesso a longo prazo foi de 93,8%.³

Os autores que descrevem o braço como local de implantação, o fazem através de flebotomia,^{3-6, 17} assim como nós, por acharmos ser a forma mais segura de acessá-las. As punções ficam para as veias subclávia ou jugular quando utilizadas.

Consideramos essencial que o procedimento seja realizado em Centro Cirúrgico, sob anestesia geral e com radioscopia per-operatória, pois a incidência de posicionamento inadequado da extremidade do cateter,

na primeira avaliação radioscópica é bastante freqüente,^{3,4,9,12-14} Cil na sua experiência com 20 pacientes refere a utilização da radioscopia como elemento de sucesso para o implante dos cateteres, 20 apesar de Kincaid et al relatarem sucesso no posicionamento da extremidade do cateter em posição central, sem controle fluoroscópico, em 92% dos pacientes (558/559).¹⁵

A trombose venosa profunda tem sido cada vez mais objeto de estudo na faixa etária pediátrica, na nossa série apenas 3 casos foram encontrados. Doria et al. sugerem que esta entidade é pouco diagnosticada pela carência de sintomas e por ser pouco suspeitada, refere ainda o CVC como fator predisponente para tal, o que nós concordamos. Male et al corroboram o acima citado ressaltando a maior incidência no lado esquerdo, acesso pela veia subclávia e a inserção por punção, como fatores que contribuem para eventos trombóticos.²²

CONCLUSÃO

O acesso venoso central é crucial para o manejo do paciente com câncer não só para a administração de drogas, como hemoderivados, antibióticos, nutrição parenteral e coleta de sangue.¹⁹ Nos pacientes pediátricos portadores de CVCLP observamos uma melhor qualidade de vida e maior adesão ao tratamento prolongado. Acreditamos que a implantação de CVCLP no braço, deva ser a primeira opção em crianças que necessitem de acesso venoso central de longa permanência.

Quando ativado, a fixação do CVCLP localizado no braço, é muito mais fácil e seguro, pois está protegido da tração acidental, comum em crianças, permitindo um gotejamento regular, assim como total mobilidade do paciente, além de evitar as dermatites causados pelos adesivos, quando implantado no tórax.

Quando inativado, o curativo do cateter venoso central de longa permanência semi-implantado se torna simples, seguro e confortável, uma vez que é apenas uma atadura ao redor do braço. Já o cateter venoso central de longa permanência totalmente implantado, quando fora de uso, fica praticamente imperceptível, uma vez que não utiliza curativo e as cicatrizes cirúrgicas e o reservatório localizam-se na face anterior do braço, ficando pouco visível, devido à posição anatômica do mesmo, o que permite, principalmente aos adolescentes uma maior sociabilidade, fato extremamente importante nestes pacientes oncológicos.

Das complicações dos CVCLP encontradas no nosso levantamento nenhuma delas teve relação com a localização no braço.

REFERÊNCIAS

1. Aubaniac R. L'injection intraveineuse sous-claviculaire. *Presse Med.* 1952;60:1656-9.
2. Johnson EM, Saltzman DA, Suh G, Adams RA, Leonard AS. Complications and risks of central venous catheter placement in children. *Surgery.* 1998;124(5):911-6.
3. Hills JR, Cardella JF, Cardella K, Waybill PN. Experience with 100 consecutive central venous access arm ports placed by interventional radiologists. *J Vasc Interv Radiol.* 1997 Nov-Dec;8(6):983-9.
4. Carreira Villamor JM, Reyes Perez R, Pulido-Duque JM, Gorriz Gomez E, Pardo MD, Argiles Vives JM, et al. Percutaneous implant of Hickman catheters and reservoirs: long-term experience. *Rev Clin Esp.* 1997 Nov;197(11):740-4.
5. Lundberg G, Wahlberg E, Rickberg A, Olofsson P. PAS-Port: a new implantable vascular access device for arm placement: experiences from the first two years. *Eur J Surg.* 1995 May;161(5):323-6.
6. Johnson JA, Didlake RH. Peripherally-placed central venous access ports: clinical and laboratory observations. *Am Surg.* 1994 Dec;60(12):915-9.
7. Gonçalves AR, Mariño CHV, Carvalho RV, Bach RVW, Finóquio R. Ambulatório para pacientes portadores de cateter venoso central de longa permanência: experiência de 5 anos [tema livre]. 20º Congresso Brasileiro de Cirurgia Pediátrica; 1999 out 10-14; Recife.
8. Snyder CL, Saltzman DA, Leonard AS. Central venous access in infants and small children: a new technique. *JPEN.* 1990;14:662-3.
9. Franceschi D, Specht MA, Farrel C. Implantable venous access device. *J Cardiovasc Surg (Torino).* 1989;30(1):124-9.
10. Mathur MN, Storey DW, White GH, Ramsey-Stewart G. Percutaneous insertion of long-term venous access catheters via the external iliac vein. *Aust N Z J Surg.* 1993 Nov;63(11):858-63.
11. Pullyblank AM, Carey PD, Pearce SZ, Tanner AG, Guillou PJ, Monson JR. Comparison between peripherally implanted ports and externally sited catheters for long-term venous access. *Ann R Coll Surg Engl.* 1994 Jan;76(1):33-8.
12. Biffi R, Corrado F, de Braud F, de Lucia F, Scarpa D, Testori A, et al. Long term, totally implantable central venous access ports connected to a Groshong catheter for chemotherapy of solid tumours: experience from 178 cases using a single type of device. *Eur J Cancer.* 1997 Jul;33(8):1190-4.
13. Biffi R, de Braud F, Orsi F, Pozzi S, Mauri S, Goldhirsch A, et al. Totally implantable central venous access ports for long-term chemotherapy. A prospective study analyzing complications and costs of 333 devices with a minimum follow-up of 180 days. *Ann Oncol.* 1998 Jul;9(7):767-73.
14. Crowley JJ, Pereira JK, Harris LS, Becker CJ. Radiologic

- placement of long-term subcutaneous venous access ports in children. *AJR Am J Roentgenol.* 1998 Jul;171(1):257-60.
15. Kincaid EH, Davis PW, Chang MC, Fenstermaker JM, Pennell TC. "Blind" placement of long-term central venous access devices: report of 589 consecutive procedures. *Am Surg.* 1999 Jun;65(6):520-3; discussion 523-4.
 16. Munro FD, Gillet PM, Wratten JC, Shaw MP, Thomas A, MacKinlay GA, et al. Totally implantable central venous access devices for paediatric oncology patients. *Med Pediatr Oncol.* 1999;33:377-81.
 17. Petersen C, Fuchs J, Kotzur A, Strauss G. Central venous indwelling catheter systems in pediatric oncology from the surgical viewpoint. *Klin Padiatr.* 1998 Mar-Apr;210(2):65-9.
 18. Schimer M, Velasco E, Martins CAS, Dias LM, Gonçalves VMSC, Vicuña CH, et al. Incidence rates of bloodstream infections in children with long-term central venous catheters at Instituto Nacional de Câncer, Brazil. *Int J Infect Dis.* 2002;6 Suppl 2:2S-29.
 19. Shukla NK, Das DK, Deo SV, Raina V. Na analysis of long-term venous access catheters in cancer patients ; experience from a tertiary care centre in India. *J Postgrad Med.* 2002 Jan-Mar;48(1):21-4.
 20. Cil BE. Radiological placement of chest ports in pediatric oncology patients. *Eur Radiol.* 2004 Nov;14(11):2015-9.
 21. Doria S, Noguchi DT, Paccez JD. Trombose venosa profunda na faixa etária pediátrica. *Rev BrasTer Intensiva.* 2001 jan-mar;13(1):15-20.
 22. Male C, Chait P, Andrew M, Hanna K, Julian J, Mitchell L; PARKAA Investigators. Central venous line-related thrombosis in children: association with central venous line location and insertion technique. *Blood.* 2003 Jun 1;101(11):4273-8.