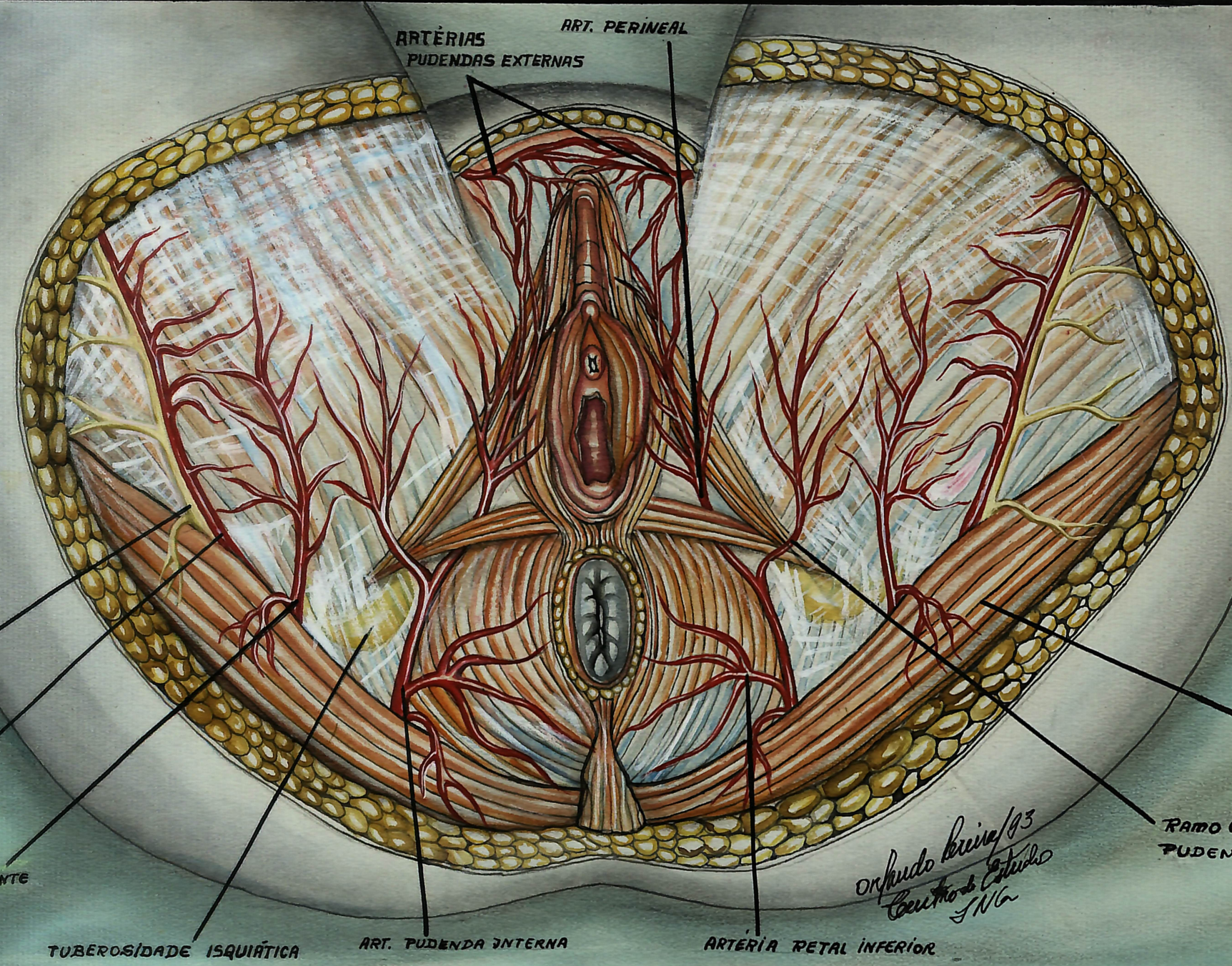


DESENHO
BASEADO EM
DISSECÇÃO
ANATÔMICA
FEITA PELO
DR. RUY
MURAKAMI



ART. PERINEAL
ARTÉRIAS
PUDENDAS EXTERNAS

NERVO CUTÂNEO
POSTERIOR DA COXA

RAMO DESCENDENTE
DA ART. GLÚTEA INFERIOR

RAMO DO RAMO DESCENDENTE
DA GLÚTEA INFERIOR

TUBEROSIDADE ISQUIÁTICA

ART. PUDENDA INTERNA

ARTÉRIA RETAL INFERIOR

*Orlando Pereira/83
Centro de Estudos
F.N.C.*

MÚSCULO
GLÚTEO MÁXIMO

RAMO CUTÂNEO DA ART.
PUDENDA INTERNA